ASSOCIATION FRANÇAISE

POUR

L'ÉTUDE DU CANCER

SEANCE DU LUNDI 19 MARS 1934

PRÉSIDENCE DE M. BRAULT

SOMMAIRE

Assemblée générale annuelle 219

BERGER (L.) et VAILLANCOURT (J.). — Ganglio-neurome mélanique (ganglio-neuro-nævus) de la choroïde 275

MARTIN (J.-F.) et CROIZAT (P.). — Epithélioma épidermoïde du col utérin à stratification partiellement inversée (kératinisation intralobulaire et périlobulaire prédominant)..... 270

TROISIER (J.). — Etude expérimentale de la sarcomatose spontanée des poules..... 225

ASSEMBLEE GÉNERALE ANNUELLE

PRÉSIDENCE DE M. A. BRAULT, *président*

L'assemblée générale est ouverte à 17 heures.

M. le Président donne la parole à M. le Secrétaire pour la lecture du compte rendu financier.

Compte rendu financier à la Vingt-deuxième Assemblée générale du 19 mars 1934

MES CHERS COLLÈGUES,

J'ai l'honneur de vous présenter dans le tableau ci-dessous le résumé des Recettes et des Dépenses effectuées depuis la précédente Assemblée générale jusqu'au 12 mars 1934.

RECETTES			DÉPENSES		
Reprise du solde des recettes au 8 mars 1933		24.067 66	Ajouté au fonds de réserve 67 fr. 50. Rente française 4,50 0/0 1932, tranche A., jouissance février 1933		1.313 »
Cotisations recouvrées :			Subventions aux laboratoires de MM. :		
Ex-1931 : 1 cotisation	50		Roussy	2.500	
Ex-1932 : 5 cotisations	250		Herrenschmidt	2.500	
Ex-1933 : 234 cotisations	11.700		Cornil	3.000	
Ex-1933 : solde cotisation	10				8.000 »
Ex-1933 : 1 cotis. assoc.	10		Facture Wendling reliure		455 45
Ex-1933 : suppl. cotis.	20		Facture Trecult (papeterie) et papeterie secrétariat		452 »
Ex-1933 : 1 donateur	100		Frais de papeterie (circulaires et reçus)		143 »
Ex-1933 : 1 bienfaiteur	1.000		Frais de secrétariat général		700 »
Ex-1934 : 15 cotisations	750		Frais de secrétariat		990 »
Ex-1935 : 1 cotisation	50		Couronne obsèques Docteur Herrenschmidt		500 »
		13.940 »	Timbrage de reçus		75 »
Compte de Masson et Cie :			*Compte de Masson et Cie :*		
Bulletin (abonnements et vente au numéro, annonces, remboursements extraits supplémentaires par les auteurs		44.138 90	Impressions, papiers, illustrations, brochage, frais d'expédition, d'exploitation et frais divers		74.841 05
Revenu de 15 obligations au porteur, 4,50 0/0. Caisse autonome d'amortissement		675 »	Frais d'affranchissement, recouvrements postaux, compte de chèques postaux, acquits, timbres chèques étrangers, mandats en retour, surtaxes, etc.		562 20
Revenus du fonds de réserve		11.571 50	Timbres récépissés de dépôts en banque		15 60
Intérêts sur dépôts en banque au 31 décembre 1933		296 13	Commission de compte de banque		122 17
			Impôt sur intérêts de banque au 31 décembre 1933		48 55
			Total des dépenses		88.218 02
			Excédent des recettes		6.471 17
Total des recettes		94.689 19	Total égal		94.689 19

Les recettes inemployées s'élèvent donc à 6.471 17

A cette somme s'ajoutera, s'il vous convient, le produit de la négociation possible, au cours de l'exercice, de 15 obligations au porteur 4,50 % de la Caisse Autonome d'Amortissement, émises à 935 fr., d'un capital nominal de 1.000 fr., et d'une valeur à ce jour d'environ		12.645 »
et le revenu de ces obligations (675 fr.) pour le cas où vous n'estimeriez pas nécessaire la négociation au cours de l'Exercice		mémoire
soit		19.116 17
d'où il faut déduire, conformément à nos Statuts :		
1° la somme de 273 fr. 07 ..... reliquat non employé provenant du précédent exercice ;	273 07	
2° la somme de 1.157 fr. 15 ..... représentant un dixième des revenus de l'exercice 1933.	1.157 15	
ensemble		1.430 22
Il restera alors au crédit de notre Association....		17.685 95
A cette somme s'ajouteront les revenus du Fonds de Réserves pour les échéances d'avril 1934 à février 1935		11.571 50
sans préjudice du revenu des sommes à employer et du montant des cotisations à recouvrer ...		mémoire
C'est donc, sauf mémoire, la somme de..... qui demeurera disponible pour couvrir les dépenses de l'exercice 1934.		29.257 45

Demeurent impayées 6 cotisations pour l'exercice 1931, 11 cotisations pour l'exercice 1932, et 32 cotisations pour l'exercice 1933.

Notre Fonds de Réserve est actuellement constitué par les titres ci-après déposés sous le dossier de notre Association chez MM. de Rothschild frères, savoir :

10.115 fr. Rente Française 3 % nominative.
715 » Rente Française 4 % 1918 nominative.
215 » Rente Française 5 % 1920 amortissable nominative.

324 » Rente Française 4,50 % 1932. Tr. A. nominative.
202 50 Rente Française 4,50 % 1932. Tr. B. nominative,

sans préjudice des 15 Obligations au porteur 4,50 % de la Caisse Autonome d'Amortissement qu'il vous sera loisible de négocier immédiatement en cas de besoin.

Bulletin. — Membres

Nous avons publié en 1933, 52 pages de plus qu'en 1932.

Nos recettes chez l'éditeur ont légèrement diminué et nos dépenses ont un peu augmenté, de sorte que l'édition du *Bulletin* se solde par un déficit de 30.703 francs, au lieu de 24.600 fr. l'an dernier. Ceci s'explique par le grand nombre d'illustrations, de tirages sur papier couché et de planches en couleurs, qui ont été publiés dans le cours de l'année.

Le nombre des abonnés est de 305 au lieu de 304 en 1933, et nous pouvons considérer que c'est là un succès étant donné les difficultés financières actuelles.

Le nombre des services gratuits ou des échanges est resté le même (125).

Le tirage du *Bulletin* est resté fixé à 950.

Le nombre des membres de l'Association pour l'Etude du Cancer est de 298 : 10 membres d'honneur, 1 membre bienfaiteur, 5 membres donateurs, 146 membres titulaires, 135 membres correspondants et 1 membre associé.

Subventions

La distribution des subventions au laboratoire de M. le Professeur Roussy (2.500 francs) et au laboratoire de M. le Professeur Cornil (3.000 francs) reste accordée de nouveau pour une année.

Elections

Bureau de l'Association. — Etant donné qu'une élection de membres du Bureau a eu lieu il y a deux mois seulement, le Conseil propose à l'Assemblée de maintenir dans leurs fonctions le Secrétaire général, le Secrétaire et l'Archiviste élus à l'Assem-

blée du mois de décembre et de procéder uniquement à l'élection du Président et du Vice-Président.

Cette proposition est adoptée.

Le scrutin secret a donné les résultats suivants :

A l'unanimité des suffrages exprimés sont élus : Président, M. Ménétrier ; Vice-Président, M. Regaud.

M. le Président remercie l'Assemblée à l'unanimité des suffrages exprimés.

Le Bureau de l'Association est donc ainsi composé :

Président : M. MENETRIER.
Vice-Président : M. REGAUD.
Secrétaire général : M. OBERLING.
Secrétaire : Mme LABORDE.
Trésorier : M. DE ROTHSCHILD.
Archiviste : Mlle GAUTHIER-VILLARS.

Ce Bureau est installé dans ses fonctions pour une période de 2 ans.

Conseil d'Administration. — Les membres sortants et rééligibles pour le renouvellement d'un quart du Conseil sont : MM. Borel, Darier, Pierre Delbet, Petit, Récamier. Le Bureau propose leur réélection et la nomination de M. Regaud, Vice-Président, en remplacement de M. Bérard, Vice-Président sortant.

A l'unanimité, l'Assemblée générale adopte la proposition du Bureau.

Conseil d'Administration

BÉCLÈRE.	PIERRE MARIE.
BORREL.	MAWAS.
BRAULT.	MÉNÉTRIER.
DARIER.	NOULENS.
PIERRE DELBET.	OBERLING.
Mlle GAUTHIER-VILLARS.	PETIT.
HOCHE.	RÉCAMIER.
Mme LABORDE.	REGAUD.
LEROUX.	ROTHSCHILD.
LION.	ROUSSY.

Commission permanente de Travail et de Recherches. — Les membres sortants et rééligibles pour le renouvellement annuel

d'un tiers de la Commission permanente sont : MM. Bérard, Brault, Roussy. Le Bureau propose la réélection de MM. Bérard et Roussy et la nomination de M. Regaud, Vice-Président, en remplacement de M. Brault, Président sortant.

Les propositions du Bureau sont adoptées à l'unanimité.

Commission de Travail et de Recherches

Belot.	Mme Laborde.
Bérard.	Ménétrier.
Chevassu.	Oberling.
Darier.	Petit.
Pierre Delbet.	Regaud.
Durante.	Roussy.
Hartmann.	Rubens-Duval.

Election de membres correspondants étrangers :

M. Guldberg (Copenhague), sur rapport de M. Oberling, est élu à l'unanimité.

M. Kadrnka (Genève), sur rapport de M. Belot, est élu à l'unanimité.

*
**

L'Assemblée générale est levée à 17 h. 30.

Etude expérimentale
de la sarcomatose spontanée des poules

PAR

Jean TROISIER

Depuis le jour où Peyton Rous (1) démontra qu'il existait chez la poule une tumeur sarcomateuse transmissible en série dans l'espèce *gallus* (sept. 1910), même après filtration, même après dessiccation, de nombreux auteurs s'efforcèrent dans tous les pays du monde à contrôler la découverte américaine. D'emblée, Peyton Rous signala que son sarcome, — un sarcome fusiforme riche en vaisseaux, riche en mitoses, parsemé d'éléments multinucléés et susceptible de prendre l'aspect myxomateux — possédait un critérium expérimental de premier ordre, à savoir la possibilité de créer sur la poule, même après plusieurs passages, des métastases absolument incontestables.

Ces caractères fondamentaux, — transmissibilité par greffe, filtrabilité, apparition de métastases, — furent systématiquement recherchés par tous les auteurs qui s'engagèrent dans cette voie expérimentale. Simultanément, chaque savant s'efforçait de trouver quelque caractère différentiel à la tumeur transmissible qu'il découvrait ; en général l'analyse histologique s'y prêtait aisément et à défaut de caractères biologiques indiscutables, une série de tumeurs « nouvelles » étaient ainsi isolées.

Rous lui-même, avec Tytler, décrivait un ostéo-chondro-sarcome transmissible, avec Lange une sarcomatose diffuse à myotropisme évident et caractérisée histologiquement par le développement de sinusoïdes vasculaires.

Au Japon, Fujinami et Inamoto s'attelaient depuis 1909 à une tâche identique et obtenaient une tumeur transmissible qu'ils qualifiaient de myxo-sarcome, insistant sur l'allure histologique si fréquente de ces tumeurs. Muto, avec une tumeur tibio-tar-

sienne, réalisait trois passages d'un ostéo-chondro-sarcome avec métastases hépatiques, pulmonaires et rénales. Fujinami et Kato signalent un chrondrome transmissible avec 88 % de succès.

Les célèbres travaux de Pentimalli (1916) partaient d'une tumeur de la région pectorale, un sarcome fusiforme très virulent, provoquant un tumeur en trois semaines. Cette souche résistait onze mois à la dessication ; le filtrat à la bougie Berkefeld V restait pathogène.

En 1921, Teutschlaender isolait un sarcome polymorphe, une tumeur diffuse de la région cervico-pectorale, capable de provoquer la mort des poules en 3-4 semaines après plusieurs passages. L'auteur insiste sur les aspects angiomateux, mucoïde et fibrillaire de sa tumeur et les infiltrations leucocytiques.

L'Institut anglais du cancer publie avec Begg, en 1927, un fibro-sarcome à évolution d'abord lente, à métastases d'abord exceptionnelles, qui se transforme au 8e passage : Les tumeurs sont moins dures, deviennent filtrables, l'extrait sec devient virulent et l'aspect histologique donne dans deux métastases un nouvel aspect, à cellules rondes alors que jusque-là l'architecture fibro-sarcomateuse était la règle.

Murray et Begg entreprennent en 1931 l'étude histologique et cytogénétique d'une curieuse tumeur de la cavité abdominale d'un coq. Ils la qualifient d' « endothéliome filtrable » pour bien insister sur son tropisme vasculaire. Par ailleurs, cette tumeur est très polymorphe avec des éléments globo-cellulaires, des éléments fusiformes, des cellules géantes multinucléées et même une apparence glanduliforme. La filtration d'un extrait de tumeur reste virulente et provoque une réaction macrophagique périvasculaire riche en mitoses et une angiogénèse du même type. Les métastases, nombreuses, ont une affinité curieuse pour le thymus, la peau et le péritoine. Son évolution est rapide, de 4 à 6 semaines. Le virus endothéliomateux utilisé en injections intramédullaires (Berg) provoquerait des myélomes.

Tout récemment, Furth vient de décrire dans le *Journal of experimental medecine* (sept. 1933) des faits voisins qu'il qualifie de « lymphomatose, myélomatose et endothéliome causé par un virus filtrable ».

En France, les travaux de Peyron (1926) portèrent sur un sarcome fusiforme de la paroi thoracique. 7 poules sur 8 furent greffées avec succès, avec production de métastases pulmonaires, l'aspect histologique général était celui du sarcome fibro-

blastique avec apparition dans les greffes de plages claires du type myxoïde classique. Dans sa thèse, Nicolaï ajoutait deux cas inédits de Peyron (sarcome polymorphe et fibro-sarcome), 12 et 9 passages furent obtenus avec chacune d'elles (1931).

Si l'on ajoute à toutes ces tumeurs de type histologique variable un cas spécial de Roffo (1923) d'un sarcome à « cellules rondes » avec greffe positive et filtrat négatif (tumeur de l'estomac et métastases hépatiques), on aura à peu près signalé la totalité, une quinzaine de cas, de sarcomes spontanés de la poule ayant fait leur preuve expérimentale, au sens de Peyton Rous. Nous ne parlerons pas ici des sarcomes obtenus expérimentalement par divers procédés bien qu'il y ait lieu souvent de suspecter leur origine spontanée.

En définitive, le problème se pose à l'heure actuelle de savoir si ces différents sarcomes décrits comme entités isolées par la plupart de ces auteurs constituent des sarcomes autonomes ou si au contraire ils doivent se fondre dans un seul et même groupe des tumeurs du tissu connectif de l'espèce gallus.

Mais avant d'entreprendre cette étude critique, nous exposerons tout d'abord la série de nos résultats expérimentaux poursuivis de 1925 à l'heure actuelle.

***

Depuis 1925 nous avons entrepris en effet l'étude systématique des tumeurs des poules tant au point de vue morphologique qu'au point de vue expérimental. Ce travail n'a été rendu possible que par la précieuse collaboration de M. Truche qui nous a fait parvenir les tumeurs qu'il recevait de toutes les régions de la France. Nous le remercions chaleureusement. Nous devons aussi des remerciements à M. Calmette, à M. Frasey, à M. Roussel, à M. Bauche, à Mlle Manciot qui nous ont procuré quelques tumeurs. Chaque animal était minutieusement autopsié, en particulier pour préciser la fréquence des métastases ; un examen histologique permettait de classer la tumeur du point de vue purement cytologique ; une inoculation à une ou plusieurs poules pratiquée dans le pectoral avec de petits fragments du néoplasme permettait en quelques semaines de voir si la tumeur « passait » d'un animal à l'autre. Ultérieurement, en cas de succès, l'analyse biologique de la tumeur était fouillée dans ses détails.

Nous étudierons successivement nos inoculations positives et plus brièvement nos inoculations négatives.

*
**

Notre première souche fut isolée en novembre 1926. Nous avons pu la conserver pendant trois ans, jusqu'en novembre 1929, grâce à une série de passages — une quinzaine — qui nous ont permis d'étudier cette souche dans ses moindres détails (1).

Il s'agissait d'une vaste tumeur de la patte droite, caractéristique : tissu blanchâtre, lardacé, de consistance irrégulière, mollasse ou relativement ferme avec des failles permettant de cliver la tumeur en plusieurs fragments. Innombrables métastases du péritoine sous forme de petits globes blanchâtres de 2 à 6 mm. de diamètre, résistants. Une seule métastase intrahépatique. Les autres viscères normaux.

Un examen histologique (protocole 634 *bis*) caractérisait immédiatement la nature sarcomateuse de la tumeur : sarcome à cellules fusiformes avec quelques grosses cellules du type monocytaire (?), un peu de tissu fibreux et quelques plages claires avec liquide interstitiel abondant.

La culture du tissu tumoral donnait des bactéries de la putréfaction (la poule était morte depuis plus de 48 heures). Ces bactéries étaient d'ailleurs visibles directement sur les coupes histologiques.

*
**

Malgré que cette tumeur fût surinfectée, nous l'inoculons à un vigoureux coq d'un élevage des environs de Paris, où nulle tumeur n'avait encore été reconnue (15 nov. 1926).

Ce coq, au lieu de l'inoculation — muscle pectoral, — fait, les jours suivants, un abcès qui s'ouvre le sixième jour. Ultérieurement, on note un empâtement diffus au pourtour de la zone abcédé. Le 8 décembre 1926, il meurt, au 23e jour.

En plus de l'abcès nécrotique du pectoral, l'autopsie révèle une vaste infiltration gélatiniforme du pectoral qui gagne jusqu'à l'épaule. Cet infiltrat, vaguement encéphaloïde, présente

(1) L'étude histologique de cette tumeur a été faite avec la précieuse collaboration du Dr Limousin.

FIG. 1. — Souche 1. — Tumeur originelle. Sarcome fuso-cellulaire. Envahissement du muscle, protocole 634 *bis*, grossissement 1 × 90 (Photomicrographie Jeantet).

sillons et bosselures qui lui donnent un aspect très particulier. Pas de métastases.

L'histologie (protocole 634) donne la clef du diagnostic en montrant, loin de l'abcès, un aspect typique de sarcome fuso-cellulaire avec quelques tourbillons classiques.

Un deuxième passage réussit. Pour épurer le « virus », nous

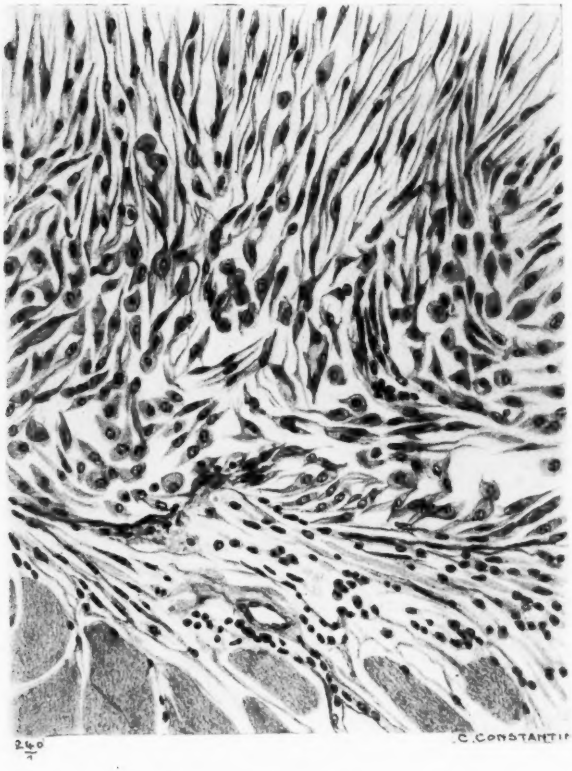

FIG. 2. — Souche I. — Tumeur originelle, protocole 634 *bis* grossissement 1 × 240

gardons à la glacière, huit jours (8 au 16 déc.), des fragments de la tumeur. Deux poules sont inoculées ; ni l'une ni l'autre ne font d'abcès ; l'une (C) reste réfractaire ; l'autre (D) fait une maladie chronique qui devait durer onze mois ! Des nodules sous-cutanés apparaissaient au bout de trois semaines sur la

poule D (sarcome fusocellulaire avec infiltrat éosinophile et réaction lymphoïde en foyer, protocole 662). Une ablation chirurgicale large, avec clivage facile est pratiquée le 3e mois (24-III-1927). Le cinquième mois, récidive en profondeur (Biop-

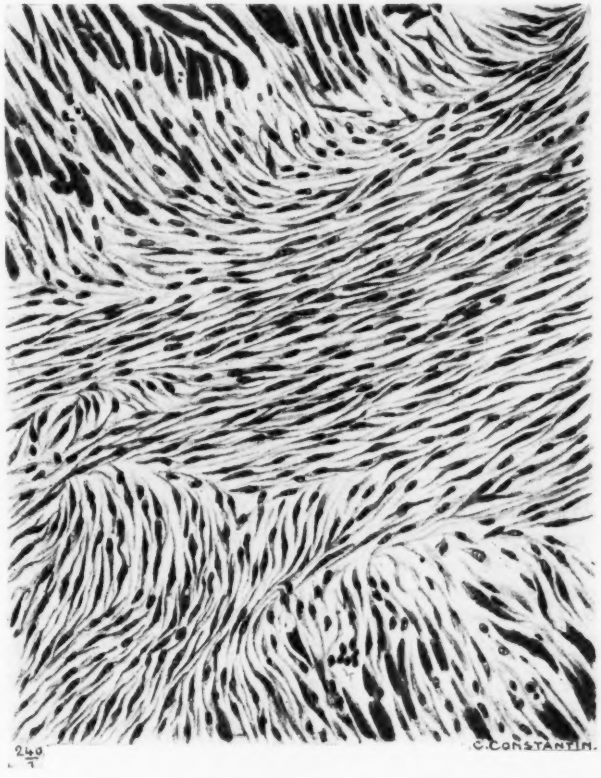

Fig. 3. — Souche I. — Métastase du cœur, protocole 687 grossissement 240 (Poule F)

sie 728, sarcome fuso-cellulaire en pleine évolution ; quelques nodules monocytaires, pas d'éosinophiles). Ultérieurement, vaste tumeur étalée à la partie antérieure du bréchet et mort le 3 novembre 1927. L'autopsie révèle un sarcome infiltrant les os du bréchet avec des zones ramollies. Une métastase du cœur.

L'histologie (protocole 773) confirme le diagnostic et pour la tumeur et pour la métastase.

On voit que d'emblée cette souche nous montrait une forme suraiguë de la maladie, une forme chronique et la résistance de certains sujets au « virus ». Nous y reviendrons.

*
**

Nous ne pouvons décrire ici tous les aspects variés qu'a présenté cette tumeur pendant les trois ans que nous l'avons étudiée. Retenons cependant qu'au point de vue *histologique* elle est restée très semblable à elle-même, donnant toujours le type fuso-cellulaire avec des variantes dans la production de l'exsudat intercellulaire. Dans les cas aigus, l'aspect pseudo-myxomateux (presque pseudohydatique à l'examen macroscopique) était habituel. L'infiltration de la tumeur par les leucocytes éosinophiles était fréquente. Pour ainsi dire, jamais d'ectasie sinusoïdale ni de fissuration tumorale.

Nous avons pu confirmer les données classiques sur la fréquence des *métastases* dans la maladie expérimentale. Ainsi nous avons observé six fois des métastases hépatiques, quatre fois des localisations cardiaques, deux fois du sarcome secondaire des poumons, des métastases du péritoine, du gésier, de l'ovaire. Ces métastases se comportaient exactement comme les métastases des néoplasmes humains. Nous n'avons pu saisir avec certitude de processus embolique, aussi croyons-nous habituel la genèse sur place de ces néoplasies secondaires.

Autre caractère classique de la « tumeur de Rous » et que nous avons facilement retrouvé : la *filtrabilité*. Disons de suite que nos résultats positifs n'ont été obtenus qu'avec la bougie L 1. Les bougies L 1 *bis*, L 2 et L 3 ne nous ont donné que des résultats négatifs (six expériences).

Ainsi sur la poule F, morte après 2 mois de maladie, on prélève la tumeur, qui présente des zones lardacées, caséeuses et pseudo-kystiques (15 mars 1927). On la broye au mortier avec du sable, on la dilue avec de l'eau salée physiologique, et après centrifugation, on la filtre sur L1. On inocule la poule I avec 5 cc. de filtrat dans le pectoral gauche. La poule I meurt en 56 jours (11 mai 1927), avec une vaste tumeur du pectoral, des métastases innombrables du foie et du péritoine, une tumeur (3 × 2) du poumon et une tumeur de l'oreillette gauche. L'histologie montre partout un sarcome fuso-cellulaire avec

liquide interstitiel abondant. Sur une coupe, une zone de cellules géantes et épithélioïdes.

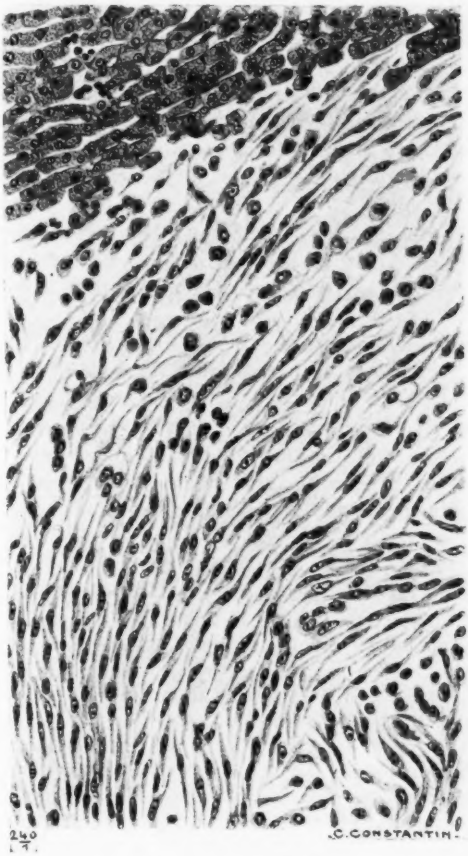

FIG. 4. — Souche I. — Métastase du foie, protocole 634 *bis* grossissement 240 (Poule A)

Cette filtrabilité n'est néanmoins pas un caractère constant. Dans deux expériences, pratiquées dans les mêmes conditions que ci-dessus avec le même filtre L 1, nos résultats ont été entièrement négatifs.

*
**

Envisageons maintenant la question du pourcentage des succès, de la fréquence relative des insuccès et des guérisons de la maladie provoquée.

Pendant ces trois années, 64 poules ou coqs, d'âge variable et de races communes ont été en effet inoculées, presque toutes en plein muscle pectoral. Dans la moitié des cas (33 exactement) nous avons obtenu la cancérisation et la mort. Douze fois la mort est survenue aux environs d'un mois, sept fois aux alentours de deux mois. La durée la plus longue de la maladie a été de onze mois, ce qui, pour une poule, représente une véritable maladie chronique.

Le tiers de nos poules inoculées (22) n'ont présenté aucune tumeur consécutive et le greffon n'a même provoqué aucune réaction inflammatoire violente. On peut dire que ces poules étaient réfractaires.

Enfin un grand nombre (14 p. 100) de poules ont réagi d'une manière particulière. Impossible d'affirmer qu'elles étaient réfractaires, car la plupart faisaient une véritable tumeur, contrôlée par biopsie, mais tumeur temporaire, capable de régression et, disons le mot, de guérison spontanée.

Ces faits sont trop importants à connaître pour que nous ne donnions pas le protocole expérimental de quelques-unes d'entre elles.

La poule G est inoculée le 22 mars 1928, avec le 6e passage de la tumeur. Au bout d'un mois, tumeur de 2 cm. × 1 cm. Biopsie (protocole 854). « Sarcome fuso-cellulaire typique. Très nombreux éosinophiles. En un point, traînées lymphocytaires. » (24 avril 1928). En mai, rétrocession progressive. Guérison en juin. Autopsie négative en août.

La poule H est inoculée avec une tumeur du troisième passage (15 mars 1927), une grosse tumeur se développe : au 15e jour, elle présente les dimensions suivantes : 7 cm. sur 5 cm. Une biopsie pour culture des tissus est pratiquée : elle montre une tumeur en pleine évolution, d'aspect chondroïde, mais rapidement, la tumeur rétrocède. Une deuxième biopsie, au 27e jour (11 avril 1928) montre une tumeur affaissée, grisâtre. Histologiquement (protocole 701), bien que l'on retrouve en un point une zone de sarcome fuso-cellulaire typique, dans l'ensemble il y a une régression de la tumeur: l'aspect général nodulaire (pseudo-myxomateux) s'est transformé. On ne retrouve plus de cellules fusiformes intactes, l'exsudat intercellulaire est devenu acidophile. De nombreux vaisseaux sillonnent ce tissu. De nombreuses colonnes sersées de lymphocytes à noyau dense, souvent en mitose, riches en chromatine, parsèment la tumeur. Bref, c'est l'image de la résorption

du néoplasme. D'ailleurs, en mai, l'examen ne révèle plus trace de tumeur à la palpation !

Réinoculée sans succès le 29 novembre 1927, la poule meurt le 26 mars 1928. Ni lésion locale, ni métastase.

La poule AX est inoculée le 11 juin 1928 avec succès : une tumeur se

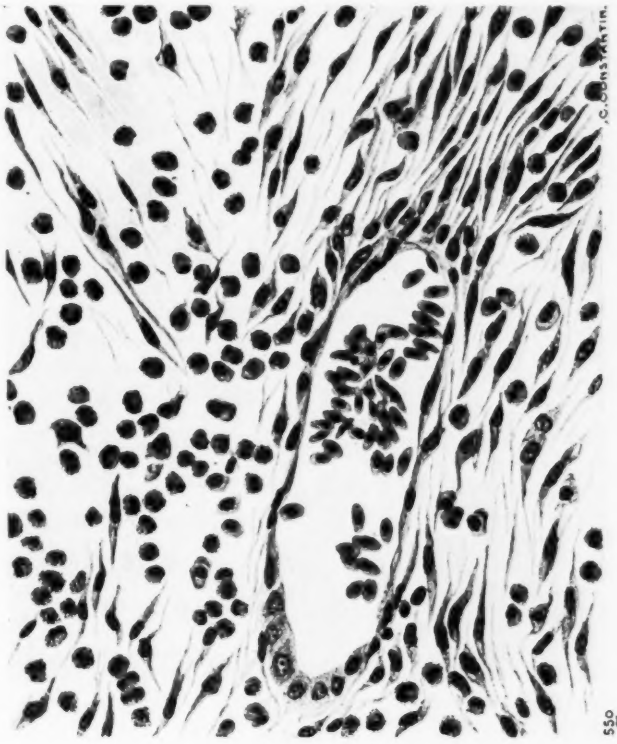

Fig. 5. — Souche I. — Infiltration éosinophile de la tumeur, protocole 662 grossissement 550 (Poule D)

développe, une biopsie confirme la réussite (20 juillet 1928). D'une manière éclatante : plages claires typiques au milieu d'un sarcome fuso-cellulaire exubérant (protocole 888). Régression en septembre.

En octobre, la tumeur a disparu.

Réinoculée 2 mois avec notre souche, cette poule fait les deux fois une tumeur régressive (15 nov. et 28 nov. 1928).

Inoculée avec une souche de Rous, dont nous avions vérifiée l'activité sur deux poules, la poule ne réagit pas (4 mars 1929). Inoculée de nouveau avec notre première souche, puis avec notre seconde souche (« Hugot »), elle ne fait aucune tumeur, même temporaire.

La poule meurt le 23 déc. 1929. Son autopsie est négative.

En résumé : Tumeur transitoire, guérison suivie d'état réfractaire pour trois souches.

La poule Q est inoculée le 21 juillet 1927, dans le pectoral, avec un fragment d'une tumeur virulente. La greffe prend franchement. Le 50e jour, on pratique une biopsie de cette tumeur, qui donne l'aspect macroscopique du sarcome en pleine évolution (aspect « lardacé »). L'histologie confirme la réussite parfaite de la greffe (protocole 753 du 9 sept. 1927), aspect myxoïde typique avec vastes plages claires remplies d'un liquide fondamental abondant où nagent des cellules fusiformes pleinement évoluées. Néanmoins, à la périphérie du greffe, on note un encerclement de la tumeur par de nombreux nodules lymphocytaires.

De fait, progressivement la tumeur régresse chaque jour. Un mois après la biopsie, on ne trouve plus qu'une induration étalée sous la cicatrice. Trois mois après l'inoculation, la santé est parfaite.

Le 4e mois, elle est inoculée de nouveau avec un sarcome sans résultat.

Le 8e mois (22 mars 1928), on inocule une troisième fois l'animal sans aucun résultat ; le même matériel passé à trois autres poules (AB, AH, AI), provoque une sarcomatose aiguë mortelle.

Le 9e mois et le 11e mois, deux nouvelles inoculations restent sans résultat. L'animal meurt le 13e mois d'une maladie intercurrente sans présenter trace de sarcomatose.

En résumé, tumeur transitoire contrôlée par biopsie suivie de guérison. Quatre réinoculations sans résultat.

D'après ces données, on voit que les poules, à la suite de l'inoculation néoplasique, présentent des évolutions morbides de type varié : elles peuvent être infectées rapidement, et mourir en 1 ou 2 mois ; elles peuvent présenter une maladie chronique se terminant par la mort même au bout de 11 mois ; elles peuvent présenter des tumeurs temporaires d'abord extensives, contrôlées par la biopsie puis guérir entièrement.

*
**

Nous avons voulu savoir si ces guérisons s'accompagnaient d'un état particulier du sérum sanguin, si le sérum sanguin ne réfléterait pas cet état d'immunisation. Nous n'avons jamais pu le prouver.

Voici le protocole résumé de deux expériences :

Le 10 mai 1927, on mélange intimement un fragment finement broyé de la tumeur (poule I) avec le plasma de la poule H en voie de guérison complète (v. *supra*).

La poule inoculée (O) meurt le 25 juillet avec une volumineuse tumeur et une généralisation viscérale.

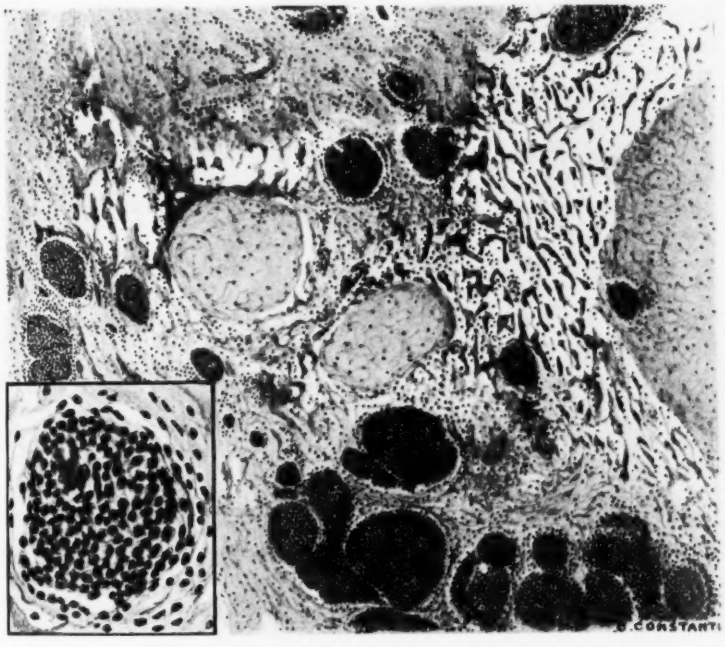

Fig. 6. — Souche I. — Tumeur en régression. Nodules lymphocytaires, protocole 701, grossissement 60 et 350 (Poule H).

La poule-témoin (N), inoculée le même jour (10 mai 1927), meurt le 14 juillet, cachectique, sans métastases, mais avec une volumineuse tumeur.

Le 22 novembre 1927, la tumeur W est broyée, additionnée de 20 fois son volume d'eau physiologique, centrifugée, filtrée sur L1.

Le 23 novembre, 2 cc. de filtrat sont additionnés de 4 cc. de sérum sanguin de la poule Q (poule guérie).

Le 24 novembre, après 24 heures de contact, on inocule le coq Z dans le pectoral avec le mélange sérum-filtrat. Il meurt le 30 décembre, le 36e jour, avec une tumeur de 8 cm. × 3 cm. et des métastases hépatiques (protocole 804).

Le témoin (poule AA), inoculée avec le filtrat seul, meurt plus tardivement (en deux mois et quatre jours) !

L'immunisation de nos poules n'était donc nullement liée à des propriétés immunisantes développées dans le sérum sanguin. L'immunisation spontanée ou provoquée paraît donc cellulaire. Nous avons cherché à reproduire cette immunisation par une vaccination active, soit avec des filtrats apparemment inactifs, soit avec la tumeur formolée, soit en traitant la rate virulente par un Ringer formolé. Aucun de nos essais n'a donné de résultat positif. Les poules traitées ont toutes pris le cancer ultérieurement, aussi croyons-nous inutile de donner nos protocoles d'expériences.

*
**

Nous avons pu également faire la preuve de la *virulence du sang*.

Ainsi, la poule E reçoit (1er décembre 1927) 3 cc. de sang du 3e passage de la tumeur (coq V), mélangé à 5 cc. de citrate trisodique à 5 %. Ce sang avait été prélevé sur le coq V le 33e jour de la maladie, l'avant-veille de sa mort.

La poule E meurt en deux mois (30 janvier 1928), avec un sarcome d'inoculation (pectoral) et des métastases multiples, gélatineuses, du poumon. L'histologie (protocole 817) confirme la nature sarcomateuse des métastases et de la tumeur primaire.

Signalons que le coq V, donneur du sang, avait présenté une maladie aiguë (35 jours), qu'il avait une métastase du cœur et que sa tumeur, inoculée aux poules AF et AG, était particulièrement virulente (mort en 28 jours).

Cette virulence du sang nous a paru liée à la virulence de la maladie elle-même. Dans les formes torpides et lentes de la sarcomateuse, le sang n'avait aucun pouvoir pathogène.

Les variations de l'action pathogène du « virus » nous ont permis de noter une *remontée de la virulence*, comme dans tant de maladies infectieuses, quand l'animal d'épreuve est sensible.

Ainsi, la poule F meurt en 54 jours avec une vaste tumeur, avec des métastases innombrables du mésentère, du cœur, du foie, des poumons.

Elle avait été inoculée avec une biopsie d'une tumeur peu virulente (D), qui ne devait entraîner la mort que dix mois après. De plus, la biopsie qui avait servi à infecter la poule F montrait un sarcome peu évolutif, avec réaction lymphocytaire de défense et infiltrat éosinophile.

Inversement des tumeurs qui *a priori* paraissaient devoir donner facilement des passages s'arrêtaient net.

Ainsi, le coq U, dont la maladie avait évolué en 33 jours, avec une tumeur volumineuse, sans nécrose, et avec des métastases, ne passait pas sur trois poules.

Grâce à l'extrême complaisance du Pr Regaud, nous avons pu soumettre un de nos coqs (AW) à l'épreuve radiothérapique. L'animal avait été inoculé spécialement à la cuisse gauche pour éviter les réactions viscérales.

Les irradiations, pratiquées à l'Institut du Radium, ont été effectuées dans les conditions suivantes :

Tension constante (Cassel) : 180.000 volts. 5 m. A.
Distance anticathode-peau : 25 cm.
Filtration : 0,5 mm. Zn + 3 mm. Al + Bois.
Durée de l'irradiation : 1 heure par séance (le corps de l'animal étant protégé par une épaisseur de plomb de 6 mm.).
Quatre séances (2, 5, 9 et 11 juillet 1928).
Le coq supporte bien tout d'abord les irradiations. La tumeur s'affaisse et l'animal est rapporté au laboratoire. Il meurt subitement sans que l'autopsie révèle la cause de sa mort (20 juillet 1928). L'examen histologique montre une nécrose subtotale de la tumeur irradiée qui est absolument méconnaissable. Pas de métastases (protocole 887).

On voit donc, par cette unique expérience, que nous regrettons de n'avoir pu renouveler que l'on peut obtenir la destruction locale des cellules tumorales après une série sévère d'irradiations. On sait qu'en général, ces tumeurs sont peu *radiosensibles*. Les conditions expérimentales dans lesquelles l'Institut du radium s'est placé pour irradier notre tumeur ne contredisent pas cette notion.

L'épreuve de la *dessication* de notre souche sarcomateuse ne nous a donné, par deux fois, que des résultats négatifs. Avec l'aide précieuse de M. Truche, nous avions desséché, dans le vide, et réduit en une poudre impalpable, deux de nos tumeurs.

L'inoculation, même répétée de cette poudre par voie sous-cutanée ou intra-musculaire, ne nous a rien donné, tandis que l'inoculation de la poudre du sarcome de Rous nous donnait, aux mêmes poules, une tumeur classique.

Retenons enfin, pour terminer, que notre virus supportait un séjour de *huit jours à la glacière* et qu'il s'était maintenu intact au début, malgré l'*infection cadavérique*, ce qui peut encourager à pratiquer des inoculations, même avec des cadavres mal conservés.

*
**

En résumé, *cette première souche présente une série de caractères très précis. Histologiquement, c'est un* sarcome fuso-cellulaire *avec un aspect* myxoïde, *dans les cas « virulents ». Jamais elle n'a présenté de sinusoïdes vasculaires. Elle était fréquemment apte à produire des métastases. Elle possédait le caractère typique de la filtrabilité avec la bougie L 1. La bougie L 1 bis arrêtait le « virus ». Suivie pendant trois années, elle a présenté une proportion de succès considérable* (51,5 % de sarcomatose mortelle *et 14 % de sarcomatose temporaire, curable*). *Lorsque la maladie se terminait spontanément par la* guérison, *le sérum sanguin ne présentait pas d' « immunisines », mais l'animal n'était pas capable de contracter la maladie après une nouvelle inoculation. Le* sang *s'est montré virulent dans les formes graves. Les* remontées et les descentes de virulence *ont été plusieurs fois observées. Des doses élevées de Rayons X se sont montrées nécrotiques pour la tumeur. Enfin, caractère négatif, l'épreuve de la* dessication *a annihilé le pouvoir pathogène.*

*
**

Notre deuxième souche (« Hugot ») fut isolée en 1929 sur un cadavre de poule envoyée du Pas-de-Calais à l'Institut Pasteur (1).

Il s'agissait, comme dans notre premier cas, d'une tumeur étendue de la paroi costale. L'autopsie révélait, de plus, des métastases typiques du foie et des poumons.

L'examen histologique (n° 906) ne laissait pas de doute sur

(1) Nos dernières souches ont été étudiées avec l'assistance de Mlle Sifferlen, qui a pratiqué tous les examens histologiques. Nous la remercions vivement.

FIG. 7. — Souche II (Hugot). Sarcome polymorphe. — Passage, protocole 917, grossissement 1 × 135.

la nature sarcomateuse de la tumeur : Les cellules de ce sarcome sont presque toutes du type fusiforme volumineux. Quelques grosses cellules plurinucléées se voient çà et là ; leurs

nucléoles sont hypertrophiques et irréguliers. Dans quelques cellules, on trouve de vagues striations longitudinales sans striation transversale pouvant faire penser à une origine myocytaire.

Les mêmes lésions histologiques se retrouvent dans le foie et le poumon, laissant ainsi soupçonner, sans pouvoir l'affirmer, qu'il s'agit d'un rhabdomyome.

L'inoculation du foie à la poule (28-III-1929) parut d'abord négative. Au bout d'un mois et demi, on remarqua (dans la région pectorale inoculée avec un fragment de la tumeur), quelques granulations sous-cutanées du volume d'un pois. Une biopsie (21-V-1929) d'un nodule donnait un sarcome fuso-cellulaire remanié. L'aspect général reste sarcomateux, mais quelques nodules lymphocytaires témoignent d'une vive réaction de l'organisme contre la tumeur inoculée. On note, de plus, de nombreux leucocytes éosinophiles dans les néo-vaisseaux tumoraux (protocole 912).

Au bout de trois mois, on note, dans le pectoral, des tumeurs irrégulières, l'une du volume d'une noix, l'autre d'une noisette et quelques autres comme des pois. Une biopsie montre un sarcome plus « virulent » qu'au premier examen : plus de nodules lymphocytaires ; sarcome à cellules volumineuses, à noyau clair, à nucléoles acidophiles volumineux, à protoplasma basophile avec quelques striations irrégulières. Un passage avec cette biopsie à une 2e poule reste sans résultat, par suite de la mort précoce de l'animal.

Les mois suivants, la tumeur ne fait que progresser : le sixième mois, on observe une vaste tumeur allongée (9 cm. sur 4 cm.).

Le 8e mois (10-X-1929), une troisième biopsie révèle encore un sarcome fuso-cellulaire type avec quelques grosses cellules plurinucléées avec inclusions protoplasmiques. Le fait nouveau, c'est l'apparition de zones claires avec liquide interstitiel (n° 917). Malgré cet aspect histologique, un passage de cette biopsie à une nouvelle poule devait échouer.

Le 9e et le 10e mois, la tumeur se développait encore, surtout en longueur (12 cm. sur 4 cm), mais elle restait mobile sur les plans sous-jacents.

Dès lors, la tumeur se mit à régresser lentement ; un an après l'inoculation — mars 1930 — elle ne mesurait plus que 4 cm. de long sur 3 de large et environ 2 d'épaisseur. Malgré cette dimi-

FIG. 8. — Souche III (Marchand). Sarcome fuso-cellulaire. — Tumeur originelle, protocole 910, grossissement 1 × 90.

nution considérable de la lésion, la poule se mit à maigrir et mourut cachectique le 24-V-1930, quatorze mois après l'inoculation.

L'autopsie montra une tumeur en voie de régression avec de nombreuses zones de nécrose. Il n'y avait pas de métastases.

En résumé, *sarcome fuso-cellulaire, origine musculaire possible, inoculation positive, un seul passage : la poule survit quatorze mois ; après une lente phase d'accroissement, la tumeur régresse, n'est plus elle-même transmissible et l'animal meurt cachectique sans métastase.*

*
**

Une troisième souche de sarcome inoculable fut isolée d'une tumeur en grappes lardacées du poumon. Il s'agissait d'une poule envoyée des Mureaux (Seine-et-Oise) aux fins d'analyse (souche « Marchand »).

L'histologie révélait un sarcome fuso-cellulaire polymorphe, avec de grosses cellules plurinucléées d'un type spécial et avec des sinusoïdes vasculaires. Le cœur, les muscles étaient normaux, ainsi que les viscères abdominaux (protocole histol. 910).

La tumeur du poumon est inoculée (25-X-1929) à une poule. Un mois après, on note une tumeur dure, irrégulière, du volume d'une noix au point d'inoculation. Au bout de deux mois cette tumeur paraît se ramollir. L'animal meurt en deux mois et demi.

L'autopsie (10-I-1931) révèle une volumineuse tumeur au point d'inoculation, du volume de trois noix. Les poumons sont transformés presque en totalité en néoplasme, affirmant ainsi l'affinité du cancer pour le poumon. Les autres organes sont normaux.

L'histologie (protocole n° 937) donne exactement le même aspect histologique que la tumeur primitive : sarcome fuso-cellulaire, et pour la tumeur et pour la métastase pulmonaire, avec les mêmes cellules volumineuses vacuolisées.

Deux passages, greffe et filtrat, échouent.

En résumé, *sarcome du poumon transmissible, un seul passage par greffe, affinité pulmotrope du virus.*

*
**

Une quatrième souche (« Dumont ») fut isolée par nous en 1931 d'une tumeur de la paroi costale étendue à l'hypocondre droit.

Cette tumeur se révélait à l'examen histologique (protocole 1009) comme un fibro-chondro-sarcome typique. Les zones car-

FIG. 9. — Souche IV (Dumont). Myxo-chondro-sarcome. — Passage, protocole 1026, grossissement 1 × 90.

tilagineuses étaient constituées par des cellules granuleuses environnées d'une substance cartilagineuse typique. Des trousseaux de collagène constituaient çà et là des trousseaux fibreux limitant des sortes d'alvéoles de tissu cartilagineux.

Un coq inoculé (16-III-1931) mourait en 4 mois sans métastases avec une tumeur du pectoral identique à la tumeur souche : l'examen histologique (protocole 1026) donnait un chondrosarcome typique, mais avec une note particulière : l'apparition de zones myxomateuses qui manquaient dans le cancer original.

Une poule inoculée — 2e passage — mourait avec une tumeur locale en un mois et demi ; son autopsie ne fut pas pratiquée (31-VIII-1931).

En résumé, *chondro-sarcome transmissible par greffe ; un passage donnant encore un chondro-sarcome typique, mais accompagné de zones myxomateuses.*

*
**

La cinquième souche (« Giraud ») provenait d'une tumeur spontanée du pectoral d'une poule ayant atteint les régions osseuses du voisinage. L'autopsie (11-VI-1931) révélait de plus des métastases hépatiques évidentes.

L'examen histologique (protocole 1019) donne un sarcome fuso-cellulaire très voisin du type Rous I, avec de larges zones vasculaires, les parois des vaisseaux étant constituées par le tissu tumoral. La métastase hépatique est constituée également par du sarcome fuso-cellulaire avec des cavités vasculaires énormes. Ajoutons ici un œdème diffus sans infiltrat éosinophile.

Une poule inoculée (11-VI-1931) meurt en 41 jours, sans métastases, avec une tumeur volumineuse (8 cm. × 12 cm.) très pauvre en ectasies capillaires, avec un tissu collagène très développé, parsemant un sarcome fuso-cellulaire typique, avec de nombreux tourbillons (protocole 1025).

Un deuxième passage réussissait : La poule A. 53, inoculée le 8-VII-1931, meurt en 19 jours avec une tumeur assez molle. L'histologie (protocole 1032) dénote un sarcome beaucoup plus polymorphe que les deux premiers. Il y a bien dans la tumeur une zone fuso-cellulaire type, sans ectasies capillaires cependant, mais le reste du cancer est constitué surtout par de grosses cellules irrégulières avec de gros nucléoles et des vacuoles dans le protoplasma. On reconnaît des zones myxomateuses et même une zone chondromateuse. Une métastase du cœur donne un sarcome fuso-cellulaire avec une sécrétion intercellulaire marquée.

Un troisième passage échoue.

Fig. 10. — Souche VI (Baratte). Sarcome fuso-cellulaire. — Tumeur originelle, protocole 1036, grossissement 1 × 90.

En résumé, *sarcome fuso-cellulaire transmissible, présentant d'abord le type vasculaire, puis devenant très polymorphe au*

2e et au 3e passage, perdant le caractère vasculaire et acquérant le type chondro-myxomateux à côté des lésions fuso-cellulaires.

***

Notre sixième souche (« Baratte ») provient d'une tumeur du pectoral, au voisinage du bréchet et du volume d'une noix. Elle fut prélevée sur une poule d'une ferme de l'Institut Pasteur en Seine-et-Oise (1931). Cette poule présentait en outre une tumeur métastatique à la base du poumon gauche.

L'examen histologique de la tumeur du pectoral révélait (protocole 1036 du 7-X-1931) un sarcome fuso-cellulaire avec œdème intercellulaire. On notait une secrétion endocellulaire de cellules tumorales, des noyaux monstrueux avec de gros nucléoles acidophiles et des vaisseaux tumoraux à parois fibreuses. La métastase pulmonaire donnait du sarcome fuso-cellulaire classique avec œdème intercellulaire.

Un premier passage à une poule (A. 57) la tue en deux mois avec une belle tumeur au point d'inoculation et une métastase pulmonaire — tableau anatomique identique à celui de la maladie spontanée. Histologiquement, la tumeur (biopsie du 5-XI-31) est un sarcome fuso-cellulaire avec zones claires œdémateuses (protocole 1041) ; la métastase pulmonaire est polymorphe (protocole 1053 du 5-XII-1931). Au faible grossissement, on est frappé par un double aspect de zones claires et de zones denses. Au fort grossissement, on note : 1° du tissu sarcomateux avec substance fondamentale intercellulaire ; 2° des zones de cellules monstrueuses avec noyaux clairs, de volumineux nucléoles — parfois 2 et 3 nucléoles par noyau, — un protoplasme basophile sans striation avec quelques dégénérescences ou secrétions vacuolaires ; 3° des cellules fusiformes fortement tassées sans liquide intercellulaire.

Un deuxième passage réussissait également : la poule A. 58, inoculée dans le pectoral avec un fragment de la tumeur précédente (5-XI-1931) mourait en cinq mois avec le même tableau anatomique : une tumeur au point d'inoculation et une métastase sarcomateuse pulmonaire. L'histologie (protocole 2003) montrait dans le pectoral et dans le poumon les mêmes monstruosités cellulaires. Les cellules sarcomateuses, monstrueuses, défient toute description ; leurs noyaux sont souvent multiples ; leurs nucléoles, au nombre de 2, de 3, de 4, sont de taille variable : les

plus gros atteignent 3 et 4 μ de diamètre ! — Au même passage, un filtrat de la tumeur d'A. 57 échoue sur A. 59.

Troisième passage, troisième succès : la poule A. 67, inoculée avec une biopsie de la tumeur de A. 58 (26-III-1932), meurt en 48 jours (13-V-1932). L'autopsie montre une fois de plus une tumeur d'inoculation et une métastase pulmonaire ! L'histologie (protocole 2012) révèle un sarcome polymorphe à cellules monstrueuses, colossales, à nucléoles hypertrophiés, à sécrétion pseudo-muqueuse (muci-carmin négatif). A côté de ces cellules étranges, on trouve des zones avec du tissu fuso-cellulaire banal.

Le quatrième passage échoue.

EN RÉSUMÉ, *sarcome transmissible ; trois passages successifs (2 mois, 5 mois, 48 jours) ; tableau anatomique calqué à chaque génération : tumeur d'inoculation et métastase pulmonaire ; prédominance des cellules monstrueuses à l'analyse histologique à chaque passage ; échec de la filtration.*

Inoculations paradoxales

Sous ce titre provisoire, nous tenons à signaler plusieurs faits curieux que nous avons observés. Ils tendent à prouver que les cadres morbides du sarcome sont peut-être plus vastes que nous le croyons à l'heure actuelle.

*
**

Voici tout d'abord l'exposé analytique des faits.

I. — Le 10 avril 1929, nous recevons aux fins d'analyse, de la part de M. Bauche, une tumeur du foie envoyée d'Orléans (souche « Naudin »). Le foie est nettement tumoral à l'aspect macroscopique et nous nous empressons de l'inoculer à une poule neuve.

Entre temps, l'examen histologique permet de réformer le diagnostic ; il s'agit incontestablement d'un foie leucémique ; dans les vaisseaux sanguins du parenchyme hépatique se voient en masse des cellules leucémiques, rondes ou ovalisées avec noyau clair. La mauvaise fixation, due à la cadavérisation, ne permet pas de déceler avec certitude une érytroblastose simultanée. L'infiltrat leucémique siège également en dehors des vaisseaux et forme des traînées cellulaires annexées aux travées hépatiques (protocole 908).

L'inoculation à la poule A. 18 provoque tout d'abord une abcédation locale du pectoral, qui guérit entièrement en deux mois. Le sang, examiné à ce moment (juin 1929), paraît normal. Après une période de cachexie, la poule meurt six mois et demi après l'inoculation.

L'autopsie (28-X-1929) ne permet de déceler aucune tumeur au point exact (pectoral) de l'inoculation. Par contre, à une distance notable, on trouve, dans la région latéro-abdominale une tumeur dure, isolée, de 3 cm. sur 2 cm. 1/2, paraissant se continuer avec une côte.

Histologiquement (protocole 921), c'est un ostéo-chondro-sarcome. Au centre, on trouve une masse chondroïde contenant des cellules du type cartilagineux. On note même deux canaux de Havers.

A la périphérie, le reste de la tumeur est constitué par des nodules arrondis, banaux, de sarcome fuso-cellulaire dense avec quelques cellules monstrueuses.

L'examen du sang du cadavre révèle de plus une *leuco-érythroblastose* évidente, avec chute des polynucléaires éosinophiles, comme dans les leucémies.

	Poule A. 18	Poule normale
Lymphocytes	66,66	45
Grands mononucléaires	15	18
Polynucléaires éosinophiles	14	36
Polynucléaires basophiles	0	1
Leucoblastes	2,15	0
Leucocytes en mitose	2,15	0

Ajoutons à cette formule leucocytaire que l'on dénombre 16,66 globules blancs cytolysés pour 100 leucocytes intacts.

De plus, les *érythroblastes sont au nombre de 29 pour 100 leucocytes !*

Un deuxième passage (coq A. 30) est aussitôt pratiqué avec la tumeur. Il donne, au bout d'un mois (nov. 1929), une tumeur ovoïde de 3 cm. de long, rapidement adhérente aux plans profonds. Cette tumeur régresse le mois suivant sans s'accompagner d'état leucémique (G. R. 3.040.000, G. B. 14.800 seulement). L'animal meurt le 12-I-1930 sans que l'autopsie révèle la cause exacte de la mort. La région inoculée ne présente plus de tumeur, il n'y a pas de métastase et il n'y a aucun signe viscéral de leucémie.

En résumé, *poule atteinte de* leucémie. *Le passage ne donne rien au point d'inoculation, mais l'autopsie révèle à quelque distance un* ostéo-chondro-sarcome *avec* leuco-érythroblastose *sanguine typique. Le passage de cette tumeur réussit temporairement.*

II. — *Tumeur juxta-intestinale (souche « Clamart ») paraissant primitive.* L'histologie montre un sarcome fuso-cellulaire avec de gros vaisseaux distendus et des hémorragies massives, comme dans le sarcome de Rous. L'étude du foie ne permet pas de déceler de métastases, ni d'infiltrat cellulaire intravasculaire ; seulement un peu d'espace portite à lymphocytes (protocole 1078 du 15-I-1932).

Une poule, inoculée avec un fragment de la tumeur dans le pectoral, meurt en deux mois. L'autopsie permet de retrouver vaguement le greffon au milieu de vastes hémorragies. L'histologie (prot. 2004 du 18-III-1932) au milieu de ces hémorragies parsemées de zones de nécrose fibrinoïde, permet non sans difficulté de retrouver en quelques points un rappel de la structure du sarcome de Rous avec des cellules fusiformes étirées. Mais aucune prolifération sarcomateuses du greffon. Par contre, l'étude du sang de ces hémorragies et surtout l'étude d'un fragment du foie fait porter le diagnostic de leucémie. Les travées hépatiques sont disloquées. Les cellules hépatiques sont étirées par la réplétion des sinusoïdes, par de nombreuses cellules leucémiques mononucléées sans parler d'une réticulose diffuse. On retrouve dans les poumons ce même infiltrat de cellules mononucléées dans les travées sans néoproduction sarcomateuse.

Un passage à la poule avec le foie reste malheureusement sans effet (18-III-32).

En résumé, sarcome *typique juxta-intestinal. Inoculation à une poule. Pas de prolifération du greffon. Mort en deux mois de* leucémie.

III. — *Une poule (A. 96)* est atteinte de leucémie spontanée (97.000 globules blancs, 805.000 globules rouges, 60 érythroblastes polychromatophiles pour 100 globules blancs et 25 hémocytoblastes pour 100 leucocytes).

5 cc. du sang de cette poule sont inoculés dans la veine axillaire du coq A. 118, le 21-VI-1933. Ce coq meurt cinq mois après, le 24-XI-1933, de sarcomatose généralisée (protocole 2141). Grosse tumeur au niveau du bréchet, non loin de l'inoculation axillaire.

Multiples tumeurs péritonéales. Une métastase cardiaque. Ces tumeurs ressemblent au type Rous, avec l'aspect fuso-cellulaire, les zones claires mucoïdes, les zones vasculaires à sinusoïdes, quelques zones fibreuses. L'histologie révèle dans le poumon une métastase de 100 μ du type fuso-cellulaire. Le foie est normal. L'examen du sang pendant la vie et après la mort ne révèle aucune érythroblastose. La moelle osseuse du fémur, rouge, contient simultanément érythroblastes, hématies normales, myélocytes variés et leucocytes éosinophiles adultes normaux. Cette sarcomatose se montre virulente à des passages ultérieurs, même après filtration. Nous en reparlerons.

EN RÉSUMÉ, *coq inoculé de sang leucémique dans la veine. Mort en cinq mois de sarcomatose généralisée transmissible à des passages ultérieurs.*

Inoculations négatives

Il nous reste à exposer brièvement à quels types anatomocliniques appartenaient les tumeurs dont les inoculations sont restées sans résultat.

I. — Deux d'entre elles étaient des *épithéliomas cylindriques* typiques. Il s'agissait d'une tumeur de la région mésentérique et d'une tumeur de la région du gésier. Nous ne pouvons affirmer l'origine exacte de ces deux tumeurs, mais leur morphologie les fait classer sans discussion dans les tumeurs épithéliales. Jusqu'à ce jour, on n'accepte pas que ces tumeurs soient susceptiles d'être greffées.

II. — Par contre, douze autres tumeurs de la lignée sarcomateuse n'ont pu être greffées.

Parmi elles, deux tumeurs de l'oviducte. Ces tumeurs, on le sait également ne passent pas de poule à poule. Peyron également n'a eu que des échecs.

Une tumeur de la région du cloaque (« Monod »), d'aspect très particulier, n'a pu être greffée. (T. de la bourse de Fabricius).

De même, six sarcomes plus ou moins polymorphes : trois sarcomes des membres ou des parois thoraciques, un sarcome du barbillon, un sarcome du poumon, un sarcome du foie, tous paraissant primitifs et très analogues aux sarcomes ayant donné des résultats positifs. Même aspect *fuso-cellulaire* nettement

prédominant en particulier. Même fréquence des zones claires d'aspect *myxomateux*, même alternance de zones de tissu condensé, tourbillonnant et de zones où les cellules en fuseau paraissent écartées les unes des autres par une substance fondamentale homogène. Même variabilité dans l'aspect fissuraire. Mêmes possibilités d'ectasies des *sinusoïdes* intratumoraux.

III. — Très différentes au contraire deux autres tumeurs que les anciens auteurs auraient qualifiées de sarcome à cellules rondes (« Blier, Grappin »). Il est à se demander si ces tumeurs si spéciales dont aucune d'elle, sauf celle de Ruffo, n'ont pu être greffées ne doivent pas être apparentées au processus « leucémique ». Leurs frontières sont en effet des plus délicates à préciser et nul doute que certains virus leucémiques sont capables de créer dans des zones extravasculaires des tumeurs nodulaires infiltrées que l'on aurait qualifié antérieurement de sarcome à cellules rondes. D'ailleurs, nous ajoutons ici à notre statistique un 16e cas négatif que nous classons franchement comme leucémie (cas de « Liesse »).

En résumé, *parmi nos quatorze inoculations négatives, deux groupes correspondent à des données classiques, les* tumeurs épithéliomateuses *et les tumeurs de l'*oviducte ; *un troisième groupe de* sarcomes polymorphes *ne présente aucun caractère différentiel d'avec les sarcomes inoculables ; un quatrième groupe s'apparente aux* leucoses.

*
**

Tels sont les faits que nous avons pu recueillir de 1925 à 1933 (1).

Il se dégage de leur étude une première constatation : c'est la fréquence relative des tumeurs chez les poules, et j'ajouterai des tumeurs transmissibles par inoculation. Nous avons pu soumettre à l'épreuve expérimentale dans de bonnes conditions 23 tumeurs. Sur ce chiffre, 6 inoculations ont été franchement posi-

(1) Nous arrêtons notre statistique au 1er janvier 1933. Nous avons depuis étudié avec M. Truche une épizootie de leuco-érythroblastose dans un poulailler avec transmission expérimentale du virus à la poule.

De plus, nous possédons une nouvelle souche de sarcomatose, une tumeur du poumon, qui se révèle transmissible en série à la poule (sarcome fuso-cellulaire avec substance intercellulaire).

Nous avons signalé plus haut une autre souche de sarcome fuso-cellulaire transmissible, survenu après inoculation de sang leucémique.

tives, soit le quart environ (26 %) sans compter trois inoculations paradoxales ou douteuses sur lesquelles nous reviendrons.

Obtenir 26 p. 100 de succès dans une maladie dont le virus n'est pas isolé, doit être considéré comme un chiffre très élevé. Combien de maladies infectieuses humaines ou animales, pour peu qu'elles soient à évolution torpide peuvent-elles se targuer de pareils résultats positifs ?

L'épreuve de l'inoculabilité suffit-elle par contre à grouper dans le même cadre tous les faits que nous avons exposés ? Nous devons nous expliquer.

Les six tumeurs que nous avons réussi à inoculer en série, comme celles de nos devanciers, présentent incontestablement à l'analyse histologique des différences. La première souche se révèle avant tout comme un fuso-sarcome avec aspect myxomateux dès que le processus est plus aigu. La seconde est un sarcome fuso-cellulaire, peut-être un rhabdomyome. La troisième, un sarcome fuso-cellulaire du poumon avec de curieuses cellules vacuolisées. La quatrième, un fibro-chondro-sarcome gardant le même type histologique sur l'animal inoculé. La cinquième, un sarcome fuso-cellulaire possédant d'abord des sinuoïdes vasculaires très développés, puis perdant ce caractère et en acquérant de nouveaux : le type chondromateux et le type myxomateux. Le sixième enfin, se révèle comme un sarcome très polymorphe avec une prédominance de cellules monstrueuses à nucléoles hypertrophiques.

Toutes ces six souches comportent à des degrés divers, une production de cellules fusiformes qui leur donnent un air de famille incontesté. Les mêmes souches possèdent à côté de ces cellules en fuseau des cellules volumineuses que Carrel n'hésiterait pas à qualifier de monocytes. Ces cellules, assez monocytaire d'aspect dans quelques passages de la souche I, se montrent très dissemblables du monocyte vrai dans les autres souches : ce sont (souche II) des cellules volumineuses, à noyau clair, souvent plurinucléées, avec des nucléoles hypertrophiques, sans parler de quelques striations longitudinales dans le protoplasma basophile.

Dans la souche III, ce sont des cellules plurinucléées avec des vacuoles. Le deuxième passage de la souche V en même temps qu'il acquiert le type chondro-myxomateux donne des cellules volumineuses, vacuolisées avec de gros nucléoles. Il perd du même coup ses zones collagènes. La souche VI permet de retrou-

ver ces cellules monstrueuses à sécrétion endocellulaire avec ses gros nucléoles acidophiles, parfois multiples, tandis que le tissu fuso-cellulaire est réduit au minimum.

Sont-elles le substratum nécessaire de la virulence des tumeurs ? Nous ne pouvons l'accepter sans réticence, puisqu'elles manquaient au début dans la souche IV et que trop souvent, elles paraissaient localisées dans des régions trop restreintes du néoplasme. Nous ne savons d'ailleurs guère par avance si elles sont à coup sûr le support du virus plus que les autres types cellulaires.

A considérer sans esprit préconçu la variabilité des types histologiques s'opposant à l'unité relative du type clinique, il est à se demander, s'il ne s'agit pas vraisemblablement d'une affinité variable d'un virus pour des cellules dérivées d'un même type primitif. Le tropisme du virus s'accentuant plus ou moins sur une ou plusieurs variétés de cellules filles dérivées d'une cellule souche, l' « histioblaste ». Si l'on voulait même caractériser ces tumeurs par une autre dénomination, le terme d'*histioblastome* permettrait de mieux tenir compte de l'origine histioblastique nécessaire des éléments cellulaires, éléments souvent encore reconnaissables, mais capables d'une potentialité variable, vers la cellule fusiforme, vers la cellule cartilagineuse, vers la cellule osseuse, vers le monocyte.

Cette conception synthétique ramènerait à grouper ensemble les faits antérieurs. Les fuso-sarcomes de Rous, de Pentimalli, de Peyron, voisineraient avec le myxo-sarcome de Fujinami-Inamoto, le chondro-sarcome de Rous-Titler et de Muto, le sarcome polymorphe de Teutschländer et de Peyron, le fibro-sarcome de Begg et l'endothéliome de Murray-Begg. Certes, cette manière de voir a contre elle cette tendance incontestable d'un virus à se spécialiser dans une lignée cellulaire, les ostéochondromes tout spécialement. Elle a en sa faveur l'addition ou la soustraction fréquente des divers caractères cytologiques que nous avons signalé et l'absence de *fixité absolue* dans le type cellulaire, au fur et à mesure des passages.

En pathologie infectieuse, on connaît d'ailleurs ces tropismes bactériens plus ou moins spécialisés. Le bacille dysentérique cultive dans l'intestin terminal, le typhique dans l'intestin grêle, le virus « encéphalitique » dans le striatum, le virus poliomyélitique dans les cornes antérieures de la moelle, sans cependant que cette fixation soit absolue. Par exemple, le B. l'Eberth, virus

iléotrope s'il en fut, ne peut-il pas créer des ostéomyélites ? Tropisme cellulaire défini alterne donc avec une certaine plasticité évolutive.

*
**

Si l'on devait hésiter encore sur la nature cancéreuse de ces tumeurs des poules, la constatation de *métastases* aussi typiques que les métastases des cancers humains permettrait de lever tous les doutes.

Certes, là aussi, il est impossible de prévoir quand on inocule une poule ou un coq, jeune ou âgé, souffreteux ou vivace, racé ou non, s'il fera ou non des métastases. De même que le virus inoculé crée une maladie brutale ou une maladie chronique (19 jours et onze mois de survies avec la même souche entre nos mains !), de même à l'autopsie on peut trouver une tumeur colossale ou minime avec ou sans tumeurs secondaires. Nous n'avons pas contrôlé les dires de Tadenuma sur le rôle favorisant des saignées ; nous ne sommes pas sûrs non plus que la lenteur de l'évolution favorise aussi les métastases. Ainsi un coq meurt en 36 jours avec des métastases du foie et une tumeur de 8 cm. $\times$ 4 cm. Une poule meurt en 56 jours avec des métastases innombrables du foie et du péritoine. Nous croyons même plutôt à une sorte de réveil de la virulence dans les syndromes chroniques au moment du déclanchement des métastases finales.

D'après notre statistique (souche I), les métastases du foie seraient les plus fréquentes (6 cas), puis celles du cœur (4 cas), puis celles des poumons (2 cas), sans parler de métastases exceptionnelles, gésier, ovaire, tissu sous-cutané.

Notre souche II comportait des métastases typiques du foie et des poumons. A l'autopsie du premier passage, qui avait revêtu le type chronique (14 mois), pas de métastases.

Notre troisième souche, sarcome en grappes lardacées du poumon, se révèle éminemment pulmotrope à l'analyse expérimentale (au premier passage, par voie musculaire, l'animal meurt avec des poumons presque entièrement transformés en néoplasme).

La cinquième souche — une tumeur du pectoral — s'accompagnait de métastases hépatiques. Son 2e passage donne une tumeur secondaire typique du cœur.

La sixième souche montre une association constante à chaque génération d'une tumeur pectorale (spontanée d'abord, puis inoculée) et de tumeurs métastatiques du poumon.

D'après ces quelques données, on voit que nous ne pouvons que confirmer la notion que le sarcome des gallinacés est un vrai sarcome : il est capable, comme le sarcome humain, de donner des métastases, et en particulier quatre fois sur six souches, les métastases les plus typiques des sarcomes, les *métastases pulmonaires*.

*
**

Mais s'il s'agit bien d'un cancer, comment se fait-il que dans nombre de cas, on voit l'évolution du cancer expérimental s'arrêter, régresser et même qu'une *guérison* complète avec immunité puisse s'ensuivre ? Même si nous laissons de côté les poules réfractaires qui nous ont donné avec notre souche I nombre d'inoculations d'emblée négatives (34,5 %), nous avons observé, comme nos devanciers, maintes poules (14 %) qui ont commencé une évolution tumorale, qui ont été cancérisées temporairement si on en juge par les résultats de la biopsie pratiquée en général un mois après l'inoculation, et qui ont guéri parfaitement par la suite.

Mais pas plus que la métastase n'est nécessaire pour formuler le diagnostic de cancer, la malignité fatale n'est un caractère absolu du processus néoplasique. Chez la poule, comme pour tant de maladies infectieuses, la maladie sarcomateuse expérimentale comporte des formes aiguës malignes, des formes chroniques, mortelles au bout de longs mois ou régressives, des formes abortives, suivie de guérison et d'immunité.

Le mécanisme de cette immunité est par ailleurs difficile à préciser. Notre expérience nous permet d'écarter une immunité humorale. L'étude expérimentale du sérum des poules guéries ne permet pas d'y déceler d' « immunisines ». Il semblerait même plutôt que le sérum des poules guéries activerait plutôt le sarcome expérimental. Cette immunité provoquée nous a paru, comme à de Fano, comme à Murphy, liée, si l'on en juge par l'aspect des coupes, à l'action des *lymphocytes*. Rien n'est plus net que de voir sur les greffons qui avaient pris, de véritables colonnes lymphocytaires, parcourir en tout sens le tissu néoplasique ou l'enserrer à la périphérie. Celui-ci d'ailleurs voit ses cellules se réduire de nombre, perdre ses affinités colorantes régulières ; la substance fondamentale prend une teinte rougeâtre par l'éosine. On observe également l'apparition temporaire de lignées lymphocytaires dans les sarcomes chroniques viru-

lents lorsque la tumeur présente une régression temporaire. Mais, dans ce dernier cas, l'immunité absolue n'existe pas et une biopsie inoculée à un autre coq reste virulente pour ce dernier.

Un point particulier, que nous tenons à souligner, c'est qu'une de nos poules inoculée avec un succès temporaire avec notre première souche, puis réinoculée deux fois avec cette même souche sans succès, n'a présenté aucune réaction ni avec une souche de Rous, que nous avions pu nous procurer en poudre, ni avec notre seconde souche. Cette expérience tend à prouver qu'il y a une *immunité croisée* entre la souche de Rous et deux de nos souches. Nouvelle preuve de l'unité générale de la sarcomatose de la poule !

*
**

Nous n'avons pas observé encore de groupements importants de ces tumeurs, bien que nous ayions, avec M. Truche, attiré l'attention des éleveurs sur ce sujet. On connaît les travaux du professeur Champy, qui a étudié des *épizooties tumorales*, avec intrication de types variés de tumeurs. Mais ce sont seulement les élevages très surveillés, et surveillés surtout par les expérimentateurs qui se révèlent chargés d'individus néoplasiques. Les paysans, en présence de cas isolés de cancers parmi leurs volailles, en arrêtent souvent l'élevage.

*
**

Si le sarcome des poules doit être apparenté à une maladie infectieuse, il devrait expérimentalement pouvoir se transmettre à d'autres animaux que ceux de l'espèce *Gallus*. Bien rares sont en effet les maladies qui limitent sur une seule espèce leur pouvoir pathogène. Entre nos mains, le sarcome des poules ne s'est révélé virulent ni pour le lapin, ni pour le cobaye, ni même pour le canard et le dindon. Plus heureux que nous, on sait que Fujinami a réussi à passer sur le canard un « myxo-sarcome » de poule. La proportion des succès est même extraordinaire, jusqu'à 100 p. 100 ; la virulence est extrême, 14 à 20 jours ; mais il n'y a pas de métastase, même à la quarantième génération. La tumeur peut repasser avec succès du canard au coq.

Ainsi se trouverait brisée la thèse de la spécificité zoologique du cancer de la poule puisque la *greffe hétérogène* ou plus simplement l'inoculation hétérogène du sarcome d'un gallinacé

pourrait réussir sur le canard. Rappelons à ce propos que la greffe hétérogène du mélanome de l'homme a pu être réussie sur le chimpanzé (1).

Nous n'avons pas besoin d'insister sur la valeur que le passage de la poule au canard donne à la thèse de la maladie virulente, surtout si elle se double d'une inoculation possible d'un filtrat virulent.

*
**

Insistons maintenant sur un fait fondamental, la *filtrabilité* possible des tumeurs des poules.

Déjà, l'analyse histologique révèle des figures de sécrétion endocellulaire, des plages claires ou des cellules dites myxomateuses sont isolées dans une nappe de liquide « fondamental » abondant (2).

Déjà, l'inoculation positive de broyages très ténus de tumeurs, déjà l'inoculation de liquides obtenus en exprimant les tumeurs, étaient éminemment suggestifs. Mais rien ne frappe plus l'imagination que la transmission du sarcome des poules par le *filtrat* lui-même des tumeurs (Rous, Pentimalli, Begg, Murray...). Le filtrat est obtenu avec les mêmes règles que l'on observe pour les cultures des bactéries pathogènes ; et il a donné, entre les mains des auteurs, des résultats d'une précision extraordinaire. Nous-même avons obtenu la reproduction expérimentale du sarcome (souche I) en nous servant de la bougie L 1. Les bougies plus fines (L 1 *bis*, L 2, L 3) arrêtaient le virus de la souche I. Mais nous avons remarqué, comme Begg, que les résultats de la filtration n'étaient pas constants. Deux fois, la filtration, même avec le filtre L 1, nous a donné des résultats négatifs.

D'autre part, sur nos autres souches, quelques essais de filtration nous ont donné des résultats négatifs, même quand la tumeur était nettement virulente.

Rapprochons cette inconstance des résultats de la filtration des résultats de la dessication. Rous maintient la virulence des tumeurs après dessication, Begg, Murray, Pentimalli confir-

(1) Jean Troisier. — La greffe du cancer humain au chimpanzé. *Ann. Pasteur*, nov. 1930, XLV, pp. 660-673.

(2) Ces liquides, ces sécrétions endocellulaires ne sont pas constituées par de la mucine (technique au mucicarmin).

ment cette donnée intéressante. Par contre, nous obtenons une tumeur filtrable, mais qui perd sa virulence après dessication.

En un mot, nous croyons qu'il est difficile de caractériser schématiquement ces tumeurs par leur aptitude constante à passer à travers les filtres ou à résister à la dessication.

Les tumeurs des poules à type sarcomateux se révèlent au nom de la clinique sous un type unitaire, que vient affirmer l'anatomie pathologique macroscopique et que ne peut dissocier une cytologie infiniment plastique et une expérimentation variable dans ses résultats. Va-t-on séparer la tuberculose en deux types, suivant qu'elle passe ou ne passe pas à travers les filtres ? Peut-être, justement, ses réactions cytologiques seront variables suivant les aptitudes physiques du germe, mais la notion du *virus unitaire* subsiste, intacte. Par ailleurs, l'aptitude du virus tuberculeux filtré à prendre l'aspect granulaire vient rappeler la notion si discutée des bioblastes qui subsisteraient, vivants, dans les filtrats néoplasiques, sans que l'on puisse dire s'ils sont d'origine cellulaire ou virulente.

Si l'on s'en tient à la comparaison histologique et anatomoclinique entre les tumeurs des poules qui passent après inoculation (greffe ou filtrat) et celles qui ne passent pas, on ne voit aucune différence d'espèces : La conclusion naturelle, c'est que — comme pour tant de maladies virulentes — le critérium de l'inoculabilité n'est pas un critérium de spécificité.

*
**

Que penser maintenant des résultats que nous avons qualifiés plus haut, provisoirement, de paradoxaux ? Une poule, inoculée avec un foie leucémique authentique, meurt six mois et demi après d'un ostéo-chondro-sarcome voisin, mais distinct de la zone d'inoculation. Simultanément, le sang de cette poule montrait l'image de la leuco-érythroblastose de la leucémie aviaire !

Deuxième expérience : une poule est inoculée avec un sarcome fuso-cellulaire avec sinusoïdes vasculaires très développés. Elle meurt en deux mois, sans prolifération du greffon resté hémorragique, mais avec une leucose intravasculaire diffuse !

Troisième expérience. — Un coq, inoculé dans la veine avec 5 cc. de sang leucémique, meurt en cinq mois de sarcomatose généralisée, — sarcome fuso-cellulaire le plus typique — sans aucun état leucémique du sang ni des viscères.

Ainsi donc, la leucémie pourrait provoquer un ostéo-chondro-sarcome ou une sarcomatose diffuse et un sarcome fuso-cellulaire typique pourrait déterminer, réciproquement, une leucémie !

La première hypothèse qui vient à l'esprit est celle d'une coïncidence. C'est celle que Furth avait émise à propos de trois cas de sarcomes polymorphes observés chez des animaux atteints de leucémie spontanée.

Mais il existe, dans la leucémie même, une série de faits qui imposent d'idée d'une prolifération cellulaire extravasculaire dans les organes. Ellermann lui-même avait décrit des myélomes extravasculaires, sans modification du sang ! Le « virus » leucémique, à l'évidence, est donc capable de créer des lésions du type tumoral, mais du moins en édifiant des tumeurs avec des cellules hémocytoblastique, myéloblastique ou même lymphoïde.

Ces faits sont très différents de ceux que nous avons observés et les images du chondro-sarcome ou du sarcome fuso-cellulaire n'ont rien à voir avec les tumeurs hémocytoblastiques des leucoses. S'agit-il, pour nos deux observations comme pour celles de Furth, d'une simple coïncidence ?

Les travaux d'Oberling et Guérin soulèvent une tout autre hypothèse. Ces auteurs ont montré qu'il était possible, avec du virus leucémique conservé à la glacière dans de la glycérine, d'obtenir, au point d'inoculation, des sarcomes polymorphes incontestables ! Les expériences de ces auteurs, qui paraissent à l'abri de toute cause d'erreurs, viennent ainsi donner une signification très nouvelle aux faits que nous apportons aujourd'hui. Il devient vraisemblable que le cadre des processus tumoraux malins de la poule doit s'élargir plus que nous le disions plus haut. Virus leucémique et virus sarcomateux s'apparentent étrangement, puisqu'il apparaît que la leucémie peut donner du sarcome et que le sarcome pourrait créer de la leucémie.

*
**

Faut-il aller plus loin et chercher à apparenter sur le terrain expérimental, les épithéliomas avec les sarcomes et les leucoses? Le même virus serait-il à l'origine de ces « maladies » si dissemblables ? Les documents à ce sujet sont fort peu nombreux.

Oberling et Guérin, dans leur dernier travail, signalent, au contact de masses sarcomateuses deux tumeurs présentant la structure d'épithéliomas spino-cellulaires.

Nous pouvons verser aujourd'hui à ce débat passionnant trois documents personnels.

I. Le premier a trait à la coïncidence sur une même poule d'une tumeur sarcomateuse et d'une tumeur épithéliale.

Fig. 11. — Tumeur axillaire (sarcome), protocole 2102 grossissement 1 × 80.

Il s'agissait d'une poule de deux ans, envoyée morte par Truche au laboratoire, avec une tumeur axillaire droite. Cette tumeur, blanchâtre, du volume d'une orange, irrégulière, bosselée, était bien délimitée et ne se continuait pas avec les plans musculeux voisins. L'autopsie révélait, au surplus, un foie parsemé de petites tumeurs blanchâtres arrondies, irrégulièrement disséminées, et de multiples tumeurs, plus petites encore de l'intestin, paraissant pour la plupart intéresser toutes les tuniques.

L'examen histologique de la tumeur axillaire révèle tout d'abord un sarcome tout à fait caractéristique (protocole 2.102). Il s'agissait d'une tumeur de la lignée connective avec des zones de cellules fusiformes typiques, et avec des zones où le tissu connectif était semé de volumineuses cellules étirées, souvent plurinucléées, avec un protoplasme granité basophile.

Par contre, l'analyse histologique du foie révèle une tout autre

FIG. 12. — Tumeur hépatique (épithélioma), protocole 2102 grossissement 1 × 600

structure. Il s'agit d'un épithélioma incontestable, d'origine intestinale probable, si l'on en juge par une réaction franchement positive de quelques éléments cellulaires au muci-carmin.

A un faible grossissement, des nodules développés en plein parenchyme refoulent à leur périphérie les cellules du foie. Au centre, les éléments néoplasiques à demi-nécrosés sont difficiles à étudier ; par contre, à la périphérie, on trouve agminées, en files ou isolées, des cellules du type épithélial cylindrique le plus net, avec, çà et à, des

ébauches indiscutables de formations tubulées avec une cavité centrale. Ajoutons que ces cellules présentent parfois, à leur intérieur, une sécrétion muqueuse typique. On peut admettre qu'il s'agit d'un épithélioma développé aux dépens de cellules mucipares de l'intestin et ayant provoqué une métastase dans le foie.

Cette association sur le même animal d'une tumeur épithéliale et d'une tumeur sarcomateuse est extrêmement suggestive. Sans parler de son étrangeté — c'est le seul cas à nous connu chez la poule, — elle pose les mêmes problèmes que Shields Warren et Olive Gates ont soulevé dans leur récent mémoire de l'*American Journal of Cancer* (1). Rappelons que ces auteurs ont trouvé sur l'homme de 1,8 à 3,9 pour 100 (suivant les statistiques) de cancers multiples par rapport aux cancers uniques. Et encore dans ces statistiques Warren et Gates accumulent cancers multiples de types histologiques variés, communs ou distincts. La simultanéité du cancer épithélial et du sarcome est donc, même chez l'homme, d'une grande rareté.

Aussi ne peut-on solidement tirer argument de cette coïncidence pour conclure qu'un même « virus » puisse occasionner sur le même sujet, qu'il s'agisse d'une poule ou de l'homme, tantôt une manifestation sarcomateuse, tantôt une prolifération épithéliale. Il faudrait accumuler les preuves avant d'accepter cette thèse suggestive.

II. Notre deuxième document a trait à la découverte à l'autopsie d'une poule leucémique d'un papillome rénal.

Il s'agissait d'une poule (A. 94) atteinte de leuco-érythroblastose spontanée avec 82.000 leucocytes et 1.100.000 globules rouges. On notait 108 érythroblastes et 6 leucoblastes pour 100 globules blancs.

A l'autopsie, on était frappé, à l'examen des reins, d'une tumeur isolée dans un des lobes du rein droit. L'examen histologique rendu difficile par la nécrose subtotale de la tumeur permettait néanmoins de conclure à un papillome typique. En dehors de la zone tumorale, les reins ne présentaient que des lésions de pyélite aiguë, avec une prolifération abondante de cocci (protocole 2133). Le passage de la tumeur rénale à une poule (A. 143) est resté négatif.

(1) Shields Warren et Olive Gates. — Tumeurs primitives malignes multiples. *The american journal of Cancer*, XVI, n° 6, nov. 1932.

III. Notre troisième document est le plus suggestif : il a trait à une tumeur épithéliale observée chez une poule inoculée — en vain — de leucémie.

Voici le protocole de l'expérience :

La poule A. 96 est atteinte de leucémie spontanée (97.000 leucocytes, 805.000 hématies, 60 érythroblastes polychromatophiles et 25 hémocytoblastes pour 100 globules blancs) ; elle meurt le 26-VII-1933 ; son foie, après broyage, est inoculé dans la veine d'une poule A. 129.

Cette poule A. 129 meurt le 14-XII-1933 sans leucémie (sang, moelle osseuse, foie et rate normaux).

Par contre, on trouve à l'autopsie, dans un des lobes du rein, une tumeur blanchâtre, arrondie, du volume d'une cerise. A l'examen histologique (prot. 2145), cette tumeur se révèle comme un adéno-papillome dendritique. C'est une tumeur bien circonscrite, limitée par une coque de fibrilles collagènes. Au faible grossissement, on note d'élégantes cavités circonscrivant des axes cellulaires irrégulièrement découpés. Ces cavités, vides en général, sont par place remplies d'une masse amorphe acidophile qui paraît être du sang en voie de résorption. Au fort grossissement, la tumeur est constituée essentiellement par des axes conjonctivo-vasculaires (souvent semés de lymphocytes), revêtus de chaque côté par une rangée de cellules presque toujours cylindriques, avec noyau oblong assez fortement teinté et protoplasma grenu.

Ce papillome, inoculé à une poule n'a provoqué ni lésion au point d'inoculation, ni modification sanguine.

En résumé, notre premier cas nous montre la coïncidence sur une poule d'un sarcome axillaire et d'un épithélioma mucipare du foie, d'origine intestinale probable. Notre second cas a trait à un papillome nécrosé du rein chez une poule atteinte de leucoérythroblastose spontanée. Notre troisième cas est un adénopapillome dendritique observé chez une poule inoculée avec le foie d'une leuco-érythroblastose spontanée, sans qu'elle ait présenté elle-même de signes de leucémie.

Ces trois faits viennent poser le problème des rapports des néoplasies du tissu connectif avec les néoplasies frappant les tissus épithéliaux. Certes, l'argument de coïncidence est celui qui mérite le plus d'attention en présence de cette série de faits. Mais nous devons mettre en lumière l'extraordinaire rareté des tumeurs de la série épithéliale chez les gallinacés pour en appe-

ler d'une condamnation sans réserves : Il est beaucoup plus suspect de constater un sarcome après une inoculation de leu-

Fig. 13. — Tumeur rénale (papillome), protocole 2145 grossissement 1 × 100

cose ou vice-versa, étant donné la fréquence des lésions néoplasiques sarcomateuses chez la poule de nos pays. L'identification d'une tumeur « épithéliale » bénigne, comme celle du rein, ou

maligne, comme celle du foie, évoluant sur une poule inoculée de leucémie transmissible ou présentant par ailleurs un sarcome spontané, mérite de retenir toute l'attention des cancérologues. Il y a lieu, croyons-nous, de multiplier les expériences et de soumettre systématiquement à l'examen histologique les tumeurs et leurs métastases pour chercher à résoudre ce problème.

*
**

L'ensemble de nos recherches (1925-1933) nous permet de poser les conclusions suivantes :

Conclusions

I. — La sarcomatose des poules est une maladie transmissible de poule à poule. Sur 23 cas personnels, nous avons pu obtenir le passage par greffe dans six cas, soit 26 p. 100 de succès.

II. — La sarcomatose des poules peut se transmettre même après filtration (Rous). Dans un cas personnel, la bougie L 1 laissait passer le « virus », la bougie L 1 *bis* l'arrêtait. Mais la filtration est une épreuve inconstante, qui peut être positive ou négative avec la même souche.

III. — La dessiccation dans le vide des tumeurs peut laisser subsister le virus (Rous). Mais il existe des tumeurs filtrables qui ne supportent pas la dessiccation sans perdre leur virulence.

IV. — L'épreuve de la dessiccation, l'épreuve de la filtrabilité du virus et même la transmission par greffe de la maladie ne suffisent donc pas à caractériser un sarcome particulier (sarcome de Rous). Ce sont des caractères contingents de la maladie sarcomateuse. Sa formule histologique peut être la même, que la souche soit transmissible ou non.

V. — L'analyse histologique permet de dissocier en apparence la sarcomatose en une série de types divers. Tout en insistant nous-même sur ces sarcomes variés — dont le plus typique est l'ostéo-chondrome — nous signalons la *plasticité évolutive* de ces sarcomes lors des inoculations successives, l'acquisition de caractères histologiques nouveaux ou leur disparition. Et nous acceptons en définitive l'hypothèse d'un tropisme variable du virus sur les cellules dérivées de la cellule souche du tissu connectif, l'histioblaste.

VI. — La sarcomatose transmise par inoculation s'accompagne fréquemment de métastases. Les plus typiques sont les métastases pulmonaires : nous les avons obtenues avec quatre de nos six souches.

VII. — Avec la même souche, la maladie expérimentale provoquée, prend tantôt l'allure aiguë, tantôt l'allure chronique. La durée la plus courte que nous ayons obtenue est de 19 jours, la plus longue de quatorze mois.

VIII. — La sarcomatose d'inoculation n'est pas fatalement une maladie maligne. Sans parler des poules totalement réfractaires (34,5 % pour notre souche I), on peut observer des cancérisations temporaires, contrôlables par la biopsie, mais parfaitement curables (14 %) et suivies d'immunité.

IX. — Cette immunité n'est pas liée à la présence d' « immunisines » dans le sérum sanguin. On note corrélativement un infiltrat local de la tumeur par des lymphocytes (Murphy).

X. — Nous avons observé une *immunité croisée* entre deux de nos souches et une souche de Rous, ce qui tend encore à faire accepter l'idée d'un virus unique pour les différentes variétés d'une maladie unitaire, la sarcomatose.

XI. — Virus sarcomateux et virus leucémique doivent-ils se confondre ? A l'appui de la thèse d'Oberling, nous apportons trois cas expérimentaux : *a*) l'inoculation d'une leucémie provoquant un ostéo-chondro-sarcome avec leuco-érythroblastose ; *b*) l'inoculation d'un sarcome fibro-cellulaire amenant la mort en deux mois avec une leucose intravasculaire ; *c*) l'inoculation de sang leucémique déterminant la mort en cinq mois avec sarcomatose généralisée (sarcome fuso-cellulaire).

XII. — Faut-il apparenter sur le terrain expérimental les leucoses et les sarcomes avec les tumeurs épithéliales ? A l'appui de cette thèse, nous apportons trois documents, une coïncidence sur la même poule d'un épithélioma du foie et d'un sarcome axillaire, et deux cas de tumeurs rénales (papillome végétant) observées chez une poule atteinte de leuco-érythroblastose spontanée et chez une poule inoculée en vain de leucémie transmissible.

Bibliographie

Sarcomatose

PEYTON ROUS (M. D.). — A transmissible avian neoplasm (sarcoma of the common fowl) (*Journal of Exper. Medicine*, 1910, sept., n° 5, XXXIX, pp. 696-706, trois planches). Travail fondamental. Nous renvoyons pour la bibliographie des travaux ultérieurs de Rous et de ses collaborateurs, aux monographies déjà parues. Nous renvoyons les lecteurs aux mêmes sources pour les travaux japonais, italiens, allemands, anglais et français, qui ont suivi les travaux de P. Rous.

DEELMAN (H. T.). — A propos du sarcome de Rous et des récentes expériences de Carrel. *Ann. Méd.*, XXIV, n° 4, nov. 1928, pp. 360-370, 7 fig.

ROUSSY (Gustave). — L'orientation actuelle des idées sur le cancer. *Ann. Méd.*, XXIV, n° 4, nov. 1928, pp. 345-359.

MURRAY (J. A.) et BEGG (A. M.). — Histology and histogenesis of a filterable endothelioma of the fowl. *9e Sc. Rép. of the Imp. Cancer Research fund*, 1930, pp. 1-15.

BEGG (A. M.). — A filterable endothelioma of the fowl. *The Lancet*, 30 avril 1927, p. 912.

GUÉRIN (M.) et BONCIU (C.). — Contrib. à l'étude de l'endothéliome de Murray chez la poule. *Ass. fr. Cancer*, XXI, n° 7, juillet 1932, pp. 518-536 (huit figures). Les A.A. ne confirment pas entièrement la thèse de Murray.

ROUSSY (G.), OBERLING (Ch.) et GUÉRIN (M.). — Recherches sur l'endothéliome de Murray chez la poule. *S.B.*, 18 juin 1932.

ROFFO (A. H.). — Sarcoma de gallina a celulas redondas transmissibile. *Mém. del Inst. de Méd. expér.*, Buenos-Ayres, 27 déc. 1923.

BERG (Richard), Portland. — Production expérimentale de diverses variétés de sarcome des os par injection intramédullaire du virus filtrant d'endothéliome de la poule. *The American Journ. of Surgery*, XV, n° 3, mars 1932.

STURN, GATES et MURPHY. — Propriétés de l'agent étiologique de la tumeur de Rous. *J. of. Exp. Méd.*, LV, n° 3, mars 1932, p. 441.

MURPHY et STURM. — Propriétés de l'agent étiologique de la tumeur des poules. *J. of. Exp. Méd.*, LVI, juillet 1932, n° 1, p. 91, p. 107 et p. 117 (avec Favini et Giovanni) ; *id.*, LVI, nov. 1932, n° 5, p. 701.

NICOLAÏ (J. F.). — L'étude expérimentale des tumeurs spontanées chez les oiseaux. *Thèse Paris*, 1931 (Jouve éd.). Monographie avec bibliographie.

LLAMBIAS (J.) et BRACHETTO BRIAN (D.). — *El sarcoma infeccioso de la gallina. Monographie.* Buenos-Ayres, 1924. Travaux personnels. Pas de bibliographie.

KERGUNTUL (R.). — *La greffe des tumeurs malignes entre espèces animales distinctes. Ses difficultés et les éléments biologiques du problème.* Etude critique. Monographie. Lefrançois éd., Paris, 1933.

Leucose

ELLERMANN (V.) et BANG (O.). — *Centralbl. f. Bakt.*, I. Abt. orig., 46, 1908 (cité par Furth).

WEIL et CLERC — Contrib. à l'étude de la leucémie chez les animaux. *Arch. Méd. expér.*, juillet 1904.

ELLERMANN (V.). — *The leucosis of fowls and Leucemia problems*, London, 1921, Gylendal.

ANDERSEN (C. W.) et BANG (O.). — La leucémie ou leucose transmissible des poules. *Festskrift Bernhard Bang*, 1928.

WALBACH (G.). — Die Hühnerleucose, ein Modell der menschlichen Leukämie. *Med. Klin.*, 30 nov. 1932, p. 1665, n° 48.

FURTH. — Etude sur la nature de l'agent de la leucosis des oiseaux. *J. of. Exp. Méd.*, LV, n° 3, mars 1932, p. 465 ; p. 479 ; p. 495.

Leucose et sarcomatose

OBERLING (Ch.) et GUÉRIN (M.). — Lésions tumorales en rapport avec la leucémie transmissible des poules. *Assoc. fr. Cancer*, XXII, n° 3, mars 1933, pp. 180-212, 16 figures, bibliographie.

— Nouvelles recherches sur la production de tumeurs malignes avec le virus de la leucémie transmissible des poules. *Ass. fr. Cancer*, XXII, n° 5, mai 1933, pp. 326-359, 19 figures.

FURTH. — Lymphomatose, myélomatose et endothéliome des poules causées par un virus filtrant. Expériences de transmission. *J. of. Exp. Méd.*, LVIII, n° 3, sept. 1933, p. 253.

OBERLING (Ch.) et GUÉRIN (M.). — La leucémie érythroblastique ou érythroblastose transmissible des poules. *Ass. fr. cancer.*, XXIII, n° 1, janv. 1934, pp. 38-81.

Epithelioma epidermoïde du col utérin à stratification partiellement inversée (kératinisation intralobulaire et périlobulaire prédominant).

PAR

Joseph F. MARTIN et P. CROIZAT

Il nous a été donné d'observer récemment un exemple très caractéristique de la variété d'épithélioma à laquelle MM. Regaud et Gricouroff ont donné le nom d'épidermoïde à kératinisation périlobulaire.

Les détails histologiques de l'observation, en ce qui concerne la tumeur du col utérin que nous vous présentons, nous retiendront seuls.

Le fragment prélevé nous a montré des lobules séparés et des travées plus nettement anastomosées en d'autres régions de la coupe. Ces formations épithéliomateuses restent en général de dimensions modérées qu'elles soient lobulaires ou trabéculaires.

L'architecture générale des boyaux néoplasiques est le plus souvent d'un type inversé. En effet, les éléments les moins différenciés se groupent au centre des nappes épithéliomateuses, alors que les cellules kératinisées s'orientent à la périphérie des lobules. Nous étudierons successivement les cellules indifférenciées et les cellules marginales plus évoluées.

Les cellules indifférenciées sont à limites indécises et semblent par places faire partie d'un véritable syncytium, leur protoplasma est réduit par rapport à l'étendue du noyau. Ce dernier est souvent en mitose. Bref, les éléments décrits se rapprochent de ceux des souches basales du revêtement normal.

Les cellules marginales se modifient à mesure qu'elles se rapprochent de la surface du lobule. Elles prennent tout d'abord des contours plus nets, un cadre acidophile, puis leur protoplas-

ma transparent se vacuolise suivant le type épidermoïde des muqueuses. Un degré de plus et la cellule devient acidophile, tend à s'aplatir, le noyau se picnose et des squames kératinisées sertissent les limites extrêmes du lobule.

Cette disposition schématique se retrouve dans nombre de plages épithéliomateuses. Certaines ne sont que partiellement

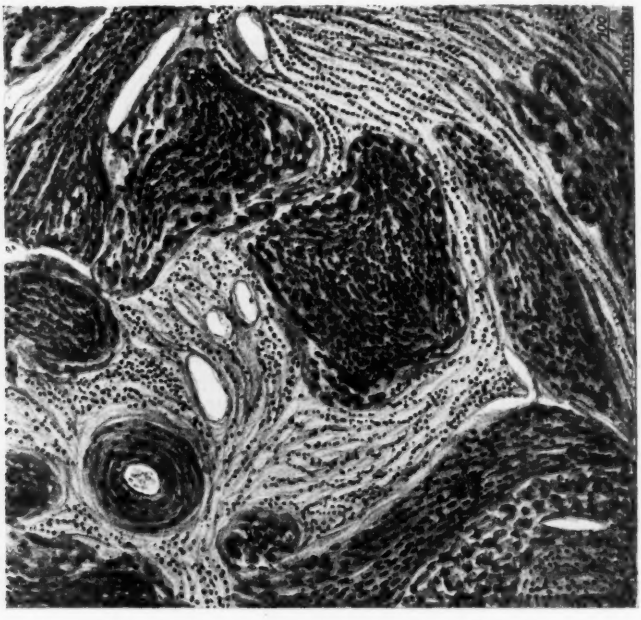

Fig. 1. — Epithélioma épidermoïde du col utérin à kératinisation périlobulaire. Vue topographique

enveloppées par les productions kératinisées et des éléments indifférenciés sur une grande partie du pourtour restent sans ébauche épidermoïde.

Les relations entre le lobule épithéliomateux et le stroma sont intéressantes à étudier. En nombre de points les couches en voie de kératose sont séparées des trousseaux fibreux du voisinage par une fente sans endothélium de revêtement.

Les lobules épithéliomateux ne renferment pas de polynucléai-

res diapédésés, même au niveau des zones en voie de kératinisation, cependant le stroma est le siège d'éléments inflammatoires variés.

L'analyse de la coupe précédente nous a paru intéressante à étudier, car elle vient en tous points confirmer la description de

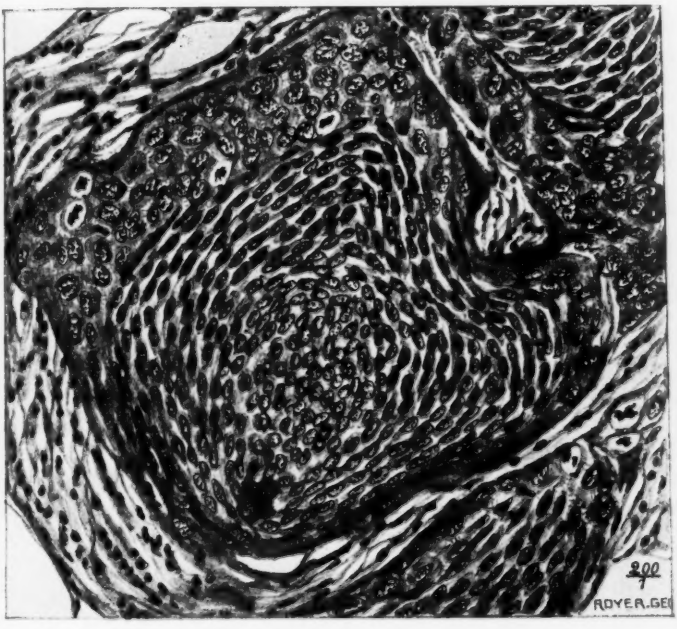

Fig. 2. — Epithélioma épidermoïde du col utérin à kératinisation périlobulaire. Fort grossissement. On note au centre des lobules des cellules en amas peu différenciées. A la périphérie, cellules à ponts unitifs et kératinisation en surface.

MM. Regaud et Gricouroff, ayant trait à l'épithélioma épidermoïde du col de l'utérus à kératinisation périlobulaire ; description parue dans les *Annals of Surgery* de janvier 1931.

Dans notre cas, comme dans ceux rapportés par les auteurs, l'on retrouve la topographie inversée des dispositifs cornés, l'absence de contact immédiat entre certains d'entre eux et le stroma avoisinant ; enfin l'absence de diapédèse leucocytaire à l'inté-

rieur des boyaux épithéliomateux, comme si le rempart kératinisé gênait l'envahissement des portions épithéliomateuses par les polynucléaires.

MM. Regaud et Gricouroff admettent dans leur statistique le chiffre de 8 % en ce qui concerne la fréquence de la variété d'épithélioma décrite. Pour notre part, nous n'avions pas encore observé de tumeur de ce type, que l'on trouve d'ailleurs figuré dans une planche de l'Atlas du Cancer (fascicule 8) et analysé en légende par M. Rubens-Duval.

(Travail du Laboratoire d'Anatomie pathologique de la Faculté de Médecine de Lyon et du Centre anticancéreux du Sud-Est)

Ganglioneurome mélanique (ganglio-neuro-nævus) de la choroïde

PAR

Louis BERGER et J. VAILLANCOURT

de l'Université Laval (Québec)

La tumeur oculaire qui fait le sujet de ce travail nous semble intéressante sous un double point de vue : d'une part, elle représente une variété tumorale très particulière et excessivement rare ; d'autre part, elle nous semble constituer une clef pour le problème de la pigmentation choroïdienne en particulier et des tumeurs mélaniques en général. Nous allons rester avec ce premier article dans les limites de la simple contribution documentaire et reviendrons ailleurs sur la portée théorique de cette observation.

La tumeur provient d'un enfant de 14 mois, sans antécédents héréditaires dignes d'intérêt, chez qui l'augmentation progressive du volume de l'œil gauche depuis la naissance finit par aboutir à un syndrome buphtalmique qui nécessita l'énucléation du globe oculaire. L'enfant était par ailleurs absolument normal. La réaction de B.-W. était négative dans le sang et le liquide céphalo-rachidien. Vingt mois après l'énucléation, l'enfant est en parfaite santé ; il n'y a aucune trace de changement au niveau de la cicatrice orbitaire.

Examen macroscopique : Le globe énucléé mesure, avant la fixation, 2 cm. 95 dans son axe antéro-postérieur et 2 cm. 5 de diamètre équatorial. L'œil est par conséquent ovalaire ; sa conformation extérieure est très régulière.

Fixation immédiate au liquide de Bouin avec enlèvement des calottes supérieure et inférieure après deux heures pour faciliter la pénétration du fixateur. A l'examen de l'intérieur, on ne

constate aucune tumeur, ni aucune anomalie. Inclusion à la paraffine. Coupes horizontales de 5 μ et de 2 μ 5. Colorations aux trichromes classiques de Masson, à l'érythrosine-orange G-bleu de toluidine de Dominici-Mann-Masson, à l'hématoxyline phosphotungstique de Mallory ; imprégnation de la mélanine par le liquide de Fontana selon la technique de Masson ; les calottes furent utilisées pour la mise en évidence de la myéline et pour des imprégnations neurofibrillaires.

Examen microscopique : La choroïde est la seule tunique qui ait un aspect pathologique. Tous les autres éléments : rétine, nerf optique, sclérotique, iris, cristallin, corps vitré, cornée correspondent à ceux d'un œil normal du même âge.

La choroïde est considérablement épaissie dans toute sa partie équatoriale et postérieure ; son épaisseur est toutefois moins forte au voisinage de la papille, où les tissus sont comprimés par le diaphragme qu'y forment la rétine et la sclérotique. L'épaisseur est un peu plus prononcée du côté médian ; ici, la choroïde est également un peu irrégulière et fait quelques légères saillies plates dans la sclérotique en la refoulant. Aux endroits les plus épais, elle est 10 fois, ailleurs en moyenne 6 à 8 fois plus épaisse que la tunique vasculaire d'un œil normal du même âge (mensurations faites sur microphotos). Ses limites vis-à-vis de la rétine sont tranchées : la membrane de Bruch est partout intacte.

Il est impossible de distinguer dans la zone épaissie les diverses couches normales de la choroïde ; tout au plus voit-on persister quelques plages très étroites de chorio-capillaire et d'épichoroïde. La structure se rapproche par contre de la normale dans le segment antérieur de l'œil.

L'épaississement de la choroïde est dû à la présence d'un tissu néoplasique assez complexe dont les éléments sont en majeure partie d'une extrême finesse, au point de nécessiter des coupes de 2 μ 5. On peut y distinguer d'un endroit à l'autre plusieurs aspects qui sont cependant réunis entre eux par une multitude d'aspects intermédiaires.

La tumeur est essentiellement composée d'amas cellulaires et d'éléments fasciculés, rétiformes et corpusculaires qui sont parsemés de cellules pigmentées.

Amas cellulaires : Ces amas sont relativement clairsemés et de taille très variable. Le nombre des cellules varie de 3 ou 4 à une vingtaine par amas. Les cellules se présentent sous trois aspects différents : 1) les unes sont caractérisées par un proto-

plasme grenu, assez abondant et uniformément acidophile, et un petit noyau arrondi à chromatine plutôt dense ; 2) d'autres sont plus volumineuses : leur noyau est plus grand, parfois franchement vésiculeux et pourvu d'un assez gros nucléole, tandis que le protoplasme est plus abondant et contient dans sa partie périphérique un assez grand nombre de fines granulations basophiles. Leurs limites sont tantôt régulières et précises, tantôt échancrées, et leur protoplasme semble parfois émettre un prolongement qui se perd rapidement dans le voisinage. Les noyaux d'un certain nombre de ces cellules ont une tendance à devenir pycnotiques ; 3) d'autres cellules encore sont plus étroites et un peu allongées, groupées en files, avec un protoplasme tantôt exigu, tantôt plus abondant, et un noyau ovalaire étiré, plus ou moins dense.

Toutes ces cellules reposent dans des faisceaux dont les éléments, vaguement fibrillaires, se confondent en partie avec elles. La nature des cellules volumineuses du deuxième type est manifeste : il s'agit de cellules nerveuses ganglionnaires indiscutables, dépourvues de grains de Nissl proprement dits, mais contenant une substance chromidienne de l'ordre de celle qu'on trouve fréquemment dans des cellules ganglionnaires du domaine nerveux périphérique. La tendance des cellules du troisième type à s'allonger et à se ranger en files nous semble correspondre à une différenciation lemmoblastique ou schwannienne. Quant aux cellules du premier type, leur aspect plus simple, plus embryonnaire, nous porte à les considérer comme des cellules matricielles neuroblastiques ou lemmoblastiques ou plutôt neuro- et lemmoblastiques à la fois (v. fig. 1 et planche : fig. 6 et 7).

Cette interprétation des trois types cellulaires est corroborée par l'examen des éléments fasciculés de la tumeur qui entourent régulièrement ces cellules.

Aspect fasciculé : Les faisceaux sont coupés sous les incidences les plus variées. Leur structure ne peut être saisie qu'en comparant des coupes strictement transversales avec des coupes perpendiculaires longitudinales. Coupés transversalement, les faisceaux forment un rond ou un ovale clair qui est subdivisé par un nombre plus ou moins grand de fines cloisons qui se colorent en rouge franc, d'intensité modérée, par le trichrome au bleu de Masson. Ces cloisons sont presque toujours courbes, mais d'étendue très variable : tantôt elles sont incomplètes, réduites à l'état d'éperons, tantôt elles forment des demi-cercles ou des cercles partiellement ouverts, parfois des cercles complets.

Une grande partie de ces cloisons se touchent ou se continuent les unes avec les autres, et semblent ainsi faire partie d'un syncitium. Par ci, par là, il y a un élément rouge plus foncé qui est isolé au centre des territoires découpés par les cloisons ou qui est accolé à leur face concave, élément qui semble punctiforme, mais dont la nature filamenteuse devient évidente lorsqu'on fait jouer la vis micrométrique. Les faisceaux sont très pauvres en noyaux : on en trouve de loin en loin, généralement sur des points où plusieurs cloisons se confondent ; ces noyaux sont

FIG. 1. — Cellule ganglionnaire avec son appareil chromidien.

ronds, excessivement petits et pratiquement dépourvus de cytoplasme propre.

Les mêmes faisceaux coupés longitudinalement se présentent sous forme d'un syncitium composé d'éléments allongés et tubuleux dont les minuscules lumières communiquent les unes avec les autres par des brèches plus ou moins étendues. A un grossissement insuffisant et sur des coupes trop épaisses ces faisceaux pourraient sembler exclusivement fibrillaires. De loin en loin on trouve des noyaux très étroits et très allongés qui sont accolés à une paroi tubulaire, mais ne sont pas davantage entourés de protoplasme que sur les coupes transversales. Les parois tubulaires sont colorées en rouge d'intensité moyenne ; par ci, par là, il y a des segments fibrillaires plus foncés qui semblent correspondre aux éléments punctiformes des coupes transversales.

C'est au niveau de ces faisceaux jeunes, incomplètement cloisonnés, que l'on trouve par ci, par là tantôt des cellules tout à fait indifférentes, tantôt des cellules ganglionnaires ou des cellules lemmoblastiques qui tendent à s'allonger. Elles expliquent la

constitution des faisceaux. Ceux-ci sont en somme composés de deux sortes d'éléments : les uns incomplètement tubuleux, les autres fibrillaires et situés à l'intérieur de ceux-là. Les premiers représentent l'ébauche protoplasmique première d'un syncitium schwannien, les seconds des cylindraxes. Les amas lemmoblastiques constituent des centres de croissance pour ce syncitium, les cylindraxes proviennent des amas de cellules ganglionnaires.

Dans certains faisceaux, surtout dans ceux où le cloisonnement est plus avancé et a abouti à un nombre plus élevé d'éléments tubuleux fermés et par conséquent individualisés, apparaissent autour des parois protoplasmiques des doublures extrêmement délicates qui se colorent en bleu comme le collagène (trichrome de Masson). Mais leur formation ne s'accompagne guère d'une augmentation d'éléments nucléaires. Ces doublures deviennent progressivement plus épaisses et finissent même par faire disparaître la paroi protoplasmique rouge intérieure, autour de laquelle elles s'étaient constituées. En même temps, la disposition fasciculée se relâche et fait place à une disposition rétiforme (v. planche : fig. 5, 6, 7 et 8).

Aspect rétiforme : On retrouve ici les éléments évolués du type fasciculé, mais disposés en plexus, où il est impossible de retrouver un plan d'orientation ; aussi sont-ils coupés sous les incidences les plus variées. Il y a toutefois çà et là des éléments dont la coupe est approximativement transversale ou longitudinale. Dans le premier cas on voit de minuscules cercles creux dont la paroi est essentiellement constituée par une membrane bleue qui en certains points entoure les fragments d'une membrane rose beaucoup plus ténue. Les coupes longitudinales sont toujours fragmentaires, puisque les éléments sont sinueux ; selon les endroits et la mise au point, ils paraissent bleus ou légèrement teintés de rouge. On y voit d'étroits noyaux élancés qui sont parallèles aux parois et leur sont intimement accolés.

Tous ces éléments tubuleux sont abondamment anastomosés les uns avec les autres, soit individuellement, soit par petits groupes. Il en résulte une disposition plexiforme inextricable. Malgré l'accentuation des gaînes bleues, la disposition des éléments reste syncitiale.

La majorité des tubes semblent vides, mais dans un certain nombre on retrouve un élément filiforme, central ou excentrique, cylindraxile. Sa présence et d'innombrables aspects intermédiaires démontrent nettement la continuité de ces tubes plus

complexes et plus complets avec les tubes purement protoplasmiques et partiels des faisceaux.

Les dimensions de tous ces éléments sont difficiles à préciser à cause de leur grande variabilité. Toutefois, en règle générale, le diamètre des tubes schwanniens va en diminuant à partir des éléments fasciculés aux éléments plexiformes, ceux-ci pouvant atteindre une extrême ténuité (fig. 2 et pl. fig. 10).

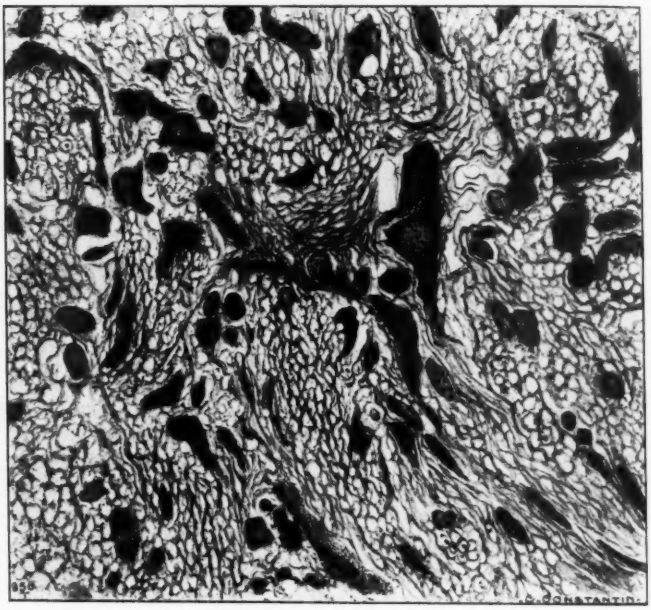

FIG. 2. — Aspect plexiforme, où la majorité des cellules schwanniennes sont mélanogènes. (Dessin original en couleurs).

Cellules schwanniennes : Tous les éléments fasciculés et rétiformes contiennent des noyaux ; dans les faisceaux jeunes, essentiellement protoplasmiques et incomplètement cloisonnés, leur nombre est généralement très réduit. Sur quelques points de ces faisceaux, ils forment toutefois de petits groupes et sont entourés d'un peu de protoplasme propre. Nous avons considéré ces foyers comme des centres de prolifération lemmoblastique du syncitium schwannien en voie d'évolution.

Au niveau des éléments rétiformes, les noyaux sont plus nombreux, mais restent quand même à une certaine distance les uns des autres. Il y a toutefois, là aussi, de loin en loin des accumulations cellulaires analogues aux centres de prolifération dans les faisceaux. Les noyaux sont en général très étroits et allongés et font corps avec la gaine de Schwann. Leur protoplasme est généralement réduit à la lamelle tubuleuse du syncitium schwannien dont ils marquent les centres cellulaires. L'aspect des éléments schwanniens est par conséquent absolument typique et répond à celui qui dans les trichromes de Masson s'avère comme caractéristique. Mais il est loin d'être prédominant, car sur de très nombreux endroits le syncitium de Schwann est parsemé de cellules pigmentées (v. fig. 2 et 4 ; pl. fig. 6, 7 et 8).

Cellules pigmentées : Ces éléments se présentent essentiellement sous deux formes : les uns sont de grande taille, ramifiés, et généralement situés entre les éléments fasciculés et rétiformes ; ils ne se rencontrent qu'en très petit nombre et se présentent comme les « chromatophores » que l'on trouve normalement dans la choroïde. Les autres qui forment la grosse majorité sont très minces et très allongés et toujours en rapports intimes avec les faisceaux ou les éléments rétiformes schwanniens. Les deux s'imprègnent par autoréduction selon la méthode de Masson au liquide de Fontana. Leur pigment est par conséquent de la mélanine.

Les cellules du second type font à peu près défaut à l'intérieur des faisceaux jeunes, mais leur constituent parfois une gaine extérieure plus ou moins complète. Dans les faisceaux plus cloisonnés, leur nombre est encore petit, mais elles abondent dans les parties rétiformes. Elles sont presque toujours très élancées et strictement disposées dans le sens des éléments tubuleux dont elles épousent les contours. Quelques-unes sont ramifiées, mais leurs ramifications correspondent toujours à des bifurcations d'éléments schwanniens tubuleux. Lorsque leur pigment n'est pas trop abondant, on constate que leurs noyaux sont identiques à ceux du syncitium schwannien. Sur certains endroits, elles se substituent entièrement aux cellules schwanniennes achromiques : de grandes plages rétiformes sont complètement dépourvues de noyaux ordinaires et parsemées uniquement d'éléments mélaniques (v. fig. 2 et pl. fig. 8, 9 et 11).

Sur deux points isolés, repérés sur une centaine de coupes, il y a une accumulation de cellules mélaniques d'un aspect un peu

particulier : elles sont rondes, ovalaires ou fusiformes trapues, nettement limitées et pourvues d'un protoplasme assez abondant qui contient une poussière de granulations mélaniques.

Entre les cellules schwanniennes achromiques et les cellules franchement mélaniques existent des cellules d'un type intermédiaire dont le protoplasme a les dimensions des cellules mélaniques, mais n'est que partiellement ou très faiblement pigmenté sur les coupes ordinaires. Elles réduisent cependant le nitrate d'argent ammoniacal de Fontana et contiennent par conséquent de la promélanine.

En tenant compte de l'ensemble des cellules mélaniques, il est évident que *leur nombre est excessivement augmenté* par rapport à celui dans une choroïde normale du même âge. Cette hyperplasie présente une importance doctrinale de premier ordre, selon que nous pouvons lui attribuer une origine conjonctive ou exclusivement schwannienne. Les transitions entre les cellules schwanniennes achromiques d'une part et les cellules prémélaniques et mélaniques d'autre part, les rapports fidèles et intimes des cellules mélaniques avec le syncitium et surtout la substitution très fréquente des cellules schwanniennes achromiques par des éléments mélaniques plaident nettement en faveur de l'origine schwannienne des cellules mélaniques qui apparaissent ainsi comme des cellules de Schwann pigmentées. La disposition syncitiale des cellules mélaniques, qui est très nette dans notre tumeur, concourt encore à les assimiler dans une certaine mesure au syncitium schwannien. Il faut néanmoins envisager la possibilité d'une pigmentation secondaire de cellules schwanniennes à partir de cellules mélaniques conjonctives. Il pourrait en effet exister une hyperplasie simultanée de cellules pigmentées conjonctives et de cellules schwanniennes avec transport de la mélanine des unes aux autres. Cette hypothèse est réduite à néant par l'examen des formations corpusculaires qui parsèment la tumeur et par celui du stroma.

Eléments corpusculaires : C'est leur présence qui donne à la tumeur un cachet tout à fait particulier. Il s'agit de corpuscules arrondis, ovalaires ou polycycliques qui sont composés de membranes tantôt sinueuses et repliées sur elles-mêmes, tantôt spiralées. Ces membranes sont rarement simples : généralement on trouve des lamelles colorées en bleu qui sont séparées les unes des autres par un petit espace qui contient une matière claire, probablement légèrement albumineuse, car elle se colore en

bleu-rosé éminemment pâle ; dans cette matière on distingue parfois, aux très puissants grossissements, un réseau rose vaguement fibrillaire qui est à la limite de la visibilité. Entre certaines lamelles bleues il y en a d'autres qui se colorent franchement en rouge.

Les corpuscules sont généralement pénétrés sur un point par un petit paquet d'éléments fasciculés ou rétiformes qui se continuent directement avec les lamelles : celles-ci sont par conséquent l'épanouissement ultime des éléments schwanniens.

Il existe en outre des endroits, où les éléments rétiformes s'élargisent en devenant plus transparents, s'incurvent et se moulent les uns sur les autres et constituent ainsi des complexus foliacés allongés, de toutes parts en continuité avec les éléments des plexus, mais représentant évidemment un type intermédiaire qui équivaut à une ébauche d'évolution corpusculaire.

Les corpuscules contiennent un petit nombre de noyaux. Ceux-ci siègent le plus souvent vers la périphérie, où ils sont accolés à une lamelle et généralement entourés d'une petite zone de protoplasme. Ces cellules sont le plus souvent achromiques, mais un petit nombre contient de la mélanine, même lorsqu'elles se trouvent exceptionnellement dans la profondeur. Il y a même de très rares corpuscules, où *toutes* les cellules sont pigmentées ; leur protoplasme gorgé de mélanine est alors tantôt arrondi, tantôt étroit et allongé selon les incidences des coupes. Ici, il n'y a aucun doute que les cellules tumorales sont capables d'évoluer simultanément vers la structure foliacée et la fonction mélanique.

Puisque les lamelles corpusculaires résultent de la différenciation d'éléments schwanniens, sans aucun apport conjonctif, les cellules qui leur sont accolées sont par conséquent le strict équivalent des cellules schwanniennes. D'un autre côté, le fait qu'un certain nombre de ces cellules sont pigmentées corrobore l'hypothèse que les cellules mélaniques ailleurs dans la tumeur sont également schwanniennes.

La majeure partie des corpuscules sont en outre enveloppés d'une couche de cellules fortement pigmentées. Il existe parfois une continuité indiscutable entre ces cellules de bordure et des cellules mélaniques interlamellaires. Ces cellules satellites semblent donc faire partie du syncitium pigmento-mélanique.

Abstraction faite de la pigmentation qui se manifeste dans certains corpuscules, ceux-ci présentent tous les caractères des

corpuscules sensitifs, communément appelés « tactiles ». Ils ne reproduisent cependant exactement aucun type normal, ce qui

FIG. 3. — Corpuscule sensoriel complexe ; quelques cellules schwanniennes intracorpusculaires sont mélanogènes. (Dessin original en couleurs).

n'a rien de surprenant dans une tumeur. Nous reviendrons plus loin sur les ressemblances de ces corpuscules en nous bornant pour le moment à dire qu'ils ont un type intermédiaire entre celui de Wagner-Meissner et celui de Golgi-Mazzoni, tout en se

rapprochant davantage du premier que du second (fig. 3 et 4 ; pl. fig. 9 et 10).

Stroma de la tumeur : Ce stroma est très exigu ; il est consti-

FIG. 4. — Syncitium schwannien parsemé de nombreuses ébauches précorpusculaires. (Dessin original en couleurs).

tué en partie par des cellules conjonctives flanquées de fines lamelles collagènes, dont le nombre et les dimensions ne semblent guère augmentés par rapport à la normale, en partie par des

vaisseaux, capillaires ou à parois très simples, qui sont également peu abondants. Aucun de ces tissus ne présente de connexions particulières, ni avec les éléments schwanniens achromiques, ni avec les cellules mélaniques. Là où l'abondance du pigment masquait les détails cytologiques, nous avons comparé des coupes argentées avec des coupes immédiatement voisines, dans lesquelles nous avions décoloré le pigment par le permanganate de potasse : nous avons constaté au niveau de certains points particulièrement propices que le pigment disparu n'avait pu siéger que dans des cellules schwanniennes, tout élément conjonctif y faisant défaut.

Il est remarquable que ni les faisceaux, ni les complexus rétiformes, ni les corpuscules sensitifs ne présentent de périnèvre collagène. Tous ces éléments ou bien sont nus, ou bien sont entourés d'une souche de cellules mélaniques.

Résumé histologique synthétique

La tumeur est donc essentiellement formée par un syncitium qui est parsemé de groupes cellulaires. Ceux-ci constituent des centres de prolifération neuro- et lemmoblastiques dont les éléments atteignent une très haute différenciation en donnant d'une part des cellules ganglionnaires nerveuses pourvues de cylindraxes, d'autre part des cellules schwanniennes dont l'ensemble forme un syncitium tubuleux. Le tissu néoplasique est tantôt fasciculé, tantôt rétiforme, tantôt corpusculaire. Ces différents aspects correspondent à des stades évolutifs successifs de ses constituants. On y retrouve, abstraction faite des dimensions qui sont ici particulièrement réduites, tous les aspects que Masson (1) vient de décrire, à la suite de Nageotte (2), dans l'histogénèse des schwannomes expérimentaux et spontanés, avec en plus des éléments ganglionnaires et axoniques. Nous renvoyons à cette magistrale étude pour pouvoir être brefs. Le type fasciculé correspond à une première ébauche nerveuse qui contient d'une part des éléments neurofibrillaires solides, d'autre part un syncitium creux qui se subdivise par la formation secondaire de crêtes intérieures et finit ainsi par se cloisonner en minuscules tubes qui restent partiellement en communication les uns avec les autres. A ce moment, les cloisons sont exclusivement protoplasmiques et contiennent de loin en loin un mince noyau allongé. Ce syncitium est schwannien ; il est habité, au moins

en partie, par des neurites qui occupent parfois le centre des tubes, mais sont généralement accolés à leur paroi intérieure. Puisque une partie des tubes seulement contient des neurites visibles, faut-il en conclure qu'ils font défaut dans les autres ? Il est impossible de se prononcer, car Nageotte a bien montré que par les méthodes de fixation et de coloration ordinaires les neurites subissent au fur et à mesure de la différenciation des enveloppes un gonflement, une imbibition liquide qui les rend invisibles. De fait, lorsque le syncitium schwannien de notre tumeur évolue, nous ne pouvons plus y retrouver que rarement des neurites à l'état fibrillaire. Cette évolution est surtout caractérisée par l'apparition de membranes bleues qui doublent les cloisons schwanniennes protoplasmiques. Leur coloration atteste leur nature collagène, mais il est remarquable que ce collagène se dépose au contact du syncitium de Schwann sans qu'il y ait présence ou intervention d'aucune autre espèce cellulaire. Cette observation est absolument d'accord avec celles de Nageotte et de Masson et montre que les cellules schwanniennes sont à elles seules capables de provoquer la formation de substance collagène à leur contact.

Lorsque le cloisonnement intérieur à abouti à la constitution de cylindres individualisés et lorsque les doublures collagènes sont devenues nettes, la majeure partie des éléments deviennent plexiformes : les unités tubuleuses, isolées ou en groupes, s'écartent les unes des autres, deviennent onduleuses et décrivent des parcours sinueux, au cours duquel elles s'anastomosent isolément ou par groupes dans des proportions qui varient beaucoup d'un endroit à l'autre.

Ici et là certaines bandes schwanniennes s'élargissent considérablement et deviennent foliacées. Cette évolution foliacée aboutit à la formation de véritables corpuscules dont les membranes sont la continuation directe et une différenciation particulière du syncitium schwannien. Les corpuscules ont tous les caractères généraux des corpuscules sensitifs.

La tumeur est par conséquent un ganglioneurome dont les éléments axoniques sont entourés d'un syncitium schwannien qui de son côté aboutit jusqu'à la constitution de corpuscules hautement différenciés du type sensitif. Une grande partie des cellules schwanniennes, tant rétiformes que corpusculaires, contiennent de la mélanine. Cette pigmentation est primitive, car il n'y a pas d'autres éléments mélaniques en nombre suffi-

sant dans la tumeur qui auraient pu transmettre de la mélanine aux cellules schwanniennes. La tumeur mérite donc le nom de *ganglioneurome mélanique avec corpuscules sensitifs.*

Nous avons essayé de représenter l'histogénèse de la tumeur sur le schéma suivant :

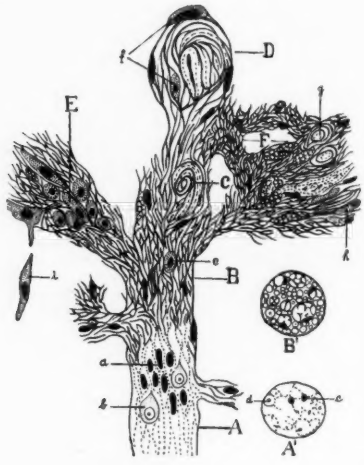

LÉGENDE DU SCHÉMA

Les éléments schwanniens purement protoplasmiques sont en traits brisés, ceux doublés de gaines collagènes en traits pleins.

A. — Coupe longitudinale du syncitium schwannien très jeune, encore purement protoplasmique. *a*, noyaux schwanniens constituant un centre de prolifération lemmoblastique ; *b*, cellules ganglionnaires.

A'. — Coupe transversale de la même région : les unités tubuleuses commencent par se cloisonner et évoluent vers la constitution de tubes plus petits dont les lumières sont anastomosées les unes avec les autres ; *c*, noyau schwannien ; *d*, cylindre axe.

B. — Coupe longitudinale d'une région, où le syncitium schwannien s'est doublé d'une membrane collagène. Les noyaux schwanniens sont moins nombreux ; *e*, quelques cellules schwaniennes contiennent du pigment mélanique.

B'. — Coupe transversale correspondante : le cloisonnement a abouti à la formation de tubes complets ; quelques-uns sont en voie d'achèvement.

C. — Ebauches d'évolution foliacée du syncitium schwannien.

D. — Corpuscule sensoriel dont certaines cellules (*f*) sont mélanogènes.

E. — Evolution mélanogène prépondérante des cellules schwanniennes ; certaines cellules (*i*) peuvent se libérer du complexe nerveux.

F. — Disposition plexiforme avec ébauches de corpuscules (*g*) et cellules schwanniennes mélanogènes (*h*).

Point de départ de la tumeur

Quels sont les éléments qui ont pu donner naissance à cette tumeur ? Son siège strictement choroïdien limite le champ des hypothèses : il ne peut s'agir que d'une prolifération néoplasique d'éléments qui se rencontrent normalement dans cette tunique ou d'un néoplasme hétérotopique. Nous ne voyons aucune raison d'envisager cette dernière possibilité, car il y a dans la choroïde normale assez d'éléments nerveux pour servir de point de départ à une tumeur. Cette tunique reçoit de nombreuses branches des nerfs ciliaires, qui y pénètrent même sur certains endroits pour revenir ensuite dans la sclérotique, en décrivant ainsi dans le tractus uvéal les « boucles » d'Axenfeld. On trouve dans notre cas ces nerfs, soit dans la sclérotique, soit dans la partie externe de la tumeur, où se trouve normalement l'épichoroïde. Ils sont contigus, mais indépendants de la tumeur, et absolument normaux.

La présence de cellules ganglionnaires dans la tumeur suggère un point de départ à partir de cellules neuroformatives, existant normalement dans la choroïde. Mais, sur ce point, il y a des divergences parmi les auteurs : pour n'en citer que deux, Testut (3) décrit et figure, d'après Iwanoff, des cellules ganglionnaires dans la choroïde normale, tandis que Stoehr jr. est pour le moins sceptique au sujet de leur existence. Or, nous avons facilement trouvé dans des choroïdes normales des cellules ganglionnaires dépourvues de grains de Nissl typiques, mais contenant à leur place une substance chromidienne périphérique basophile et finement granuleuse. Ces cellules sont assez rares, mais assez typiques pour ne pas pouvoir être confondues. Leur existence est suffisante pour justifier l'hypothèse que notre tumeur ait pris naissance dans le même blastème qui forme normalement ces cellules ganglionnaires. Nous ignorons leur valeur physiologique et leurs relations neuronales. Tout porte à croire qu'elles forment un neurone périphérique qui est en connexion avec des fibres venant des nerfs ciliaires. Cette manière de voir est peut-être étayée par une constatation que nous avons faite sur les gros troncs ciliaires au voisinage du nerf optique. A ce niveau, il y a des altérations indiscutables : le périnèvre est écarté des fibres nerveuses par un liquide œdémateux, faiblement albuminoïde, et l'endonèvre présente, par place, une sclérose évidente.

Il est possible que ces lésions localisées, non néoplasiques, soient consécutives à une atteinte des éléments qui sont normalement en relation avec les neurones choroïdiens, devenus néoplasiques dans notre cas. Le voisinage de la section chirurgicale rend l'interprétation exacte délicate. L'absence de tout phénomène hyper- ou néoplasique au niveau des gros troncs ciliaires, contribue cependant à localiser le point de départ de la tumeur plus loin vers la périphérie, c'est-à-dire dans la choroïde elle-même.

Bibliographie des tumeurs nerveuses du tractus uveal

Les tumeurs nerveuses de la choroïde sont excessivement rares. Collins (5) fut le premier à montrer que cette tunique pouvait être le siège de tumeurs dans une neurofibromatose des nerfs ciliaires ou des nerfs moins immédiats de l'œil. Avec Snell (5) (1903), il décrit un névrome plexiforme de la région temporale, de l'orbite, des paupières et du globe oculaire ; les nerfs ciliaires extra et intrasclérotiques étaient épaissis par une prolifération péri et endoneurale ; la choroïde était épaissie et densifiée par une prolifération anormale de ses éléments conjonctifs (?) qui étaient disposés en couches et contenaient de nombreux noyaux ; un grand nombre de cellules pigmentées parsemaient ce tissu épaissi ; le nombre des vaisseaux était considérablement diminué. Dans un autre cas, Collins (6) (1905) rapporte avec Batten un neurofibrome du globe et de la paupière. Ici, le globe présentait surtout des lésions choroïdiennes qui sont les mêmes que dans le cas précédent, mais avec, en plus, de nombreux corps ovoïdes dans le tissu hyperplasique. Ces éléments ont une capsule cellulaire nucléée et une fibre centrale enroulée. Collins pense qu'il ne peut guère y avoir de doute sur le fait qu'il s'agit d'organes nerveux terminaux. Parsons (7) (1904) en avait trouvé d'analogues dans une tumeur orbitaire opérée par Rockliffe. Dans le cas de Batten et Collins, les nerfs ciliaires étaient presque normaux. Collins conclut, des deux cas, que toutes les portions des nerfs ciliaires qui pourvoient l'œil pouvaient être atteintes de neurofibromatose et que, dans le tractus uvéal, comme dans la peau, il pouvait y avoir une hypertrophie générale du tissu fibreux de la partie atteinte. L'étendue de l'affection varie d'un cas à l'autre : elle est tantôt limitée à une partie des nerfs ciliaires et le territoire d'innervation correspon-

dant, tantôt à une autre ; dans certains cas, il n'y aurait que les filaments et organes nerveux terminaux qui sont atteints, dans d'autres, les gros troncs nerveux pourraient participer au processus.

Avant les travaux de Collins, un névrome plexiforme de l'orbite avec atteinte des nerfs ciliaires et de leurs branches intrasclérotiques avait été rapporté par Sachsalber (8) (1897) ; la description fait penser à un neurinome, mais la choroïde ne semble pas avoir été intéressée. Depuis Collins, plusieurs cas de neurofibromes oculaires ont été décrits : Sutherland et Mayou (9) (1907) rapportent une observation clinique de neurofibromatose de la 5e paire avec buphtalmie et atteinte des nerfs ciliaires. Murakami (10) (1913) donne l'examen histologique d'un cas publié au point de vue clinique par Komoto (11) en 1909 : le quadrant temporal postérieur de la choroïde est singulièrement épaissi ; la choroïde est tellement riche en pigment qu'il couvre les détails de structure. Murakami décrit une prolifération conjonctive et d'épais tractus conjonctifs qui s'entrecroisent abondamment et font plutôt (!) penser à des nerfs épaissis (!) (« welche mehr an verdickte Nervenäste erinnern ») ; les nerfs ciliaires sont très épaissis et contiennent, dans le centre, quelques fibres à myéline, « um welche zwiebelschalenartig gewuchertes Perineurium dick aufliegt ». Malheureusement, il manque la figure essentielle, à laquelle l'auteur renvoie pourtant dans son texte. Kyrieleis (12) (1928) rapporte un neurinome du limbe cornéen. Sauf un cas de Collins, toutes ces observations n'ont qu'une relation indirecte avec notre tumeur et sont généralement trop imprécises pour être utilisées dans une discussion. Il en est de même d'un névrome plexiforme de la choroïde avec buphtalmie brièvement mentionné et figuré par Friedenwald (13) (1932), dans lequel existaient des corps ovoïdes analogues à ceux du cas de Collins.

Knight (14) (1925) a publié un cas de tumeur de la choroïde qui mérite une discussion plus détaillée. Il s'agit d'une fillette de 5 ans qui présenta un syndrome buphtalmique nécessitant l'énucléation du globe. Les lésions étaient strictement limitées à la choroïde et presque identiques à celles de notre cas. La choroïde est 6 à 8 fois plus épaisse que normalement ; l'épaississement est dû, selon l'auteur, à un excès de tissu conjonctif ; toute la tunique était beaucoup plus pigmentée qu'une choroïde normale. Le nombre des vaisseaux était, par contre, considérablement réduit : « Au lieu d'être une tunique vasculaire, la cho-

roïde était un tissu solide et pigmenté. » Il y avait de nombreux petits cospuscules lamelleux, ronds ou ovalaires, qui semblaient composés de souches concentriques de fibres ou de cellules ; quelques gros noyaux aplatis se trouvaient entre les lamelles externes, entre lesquelles il y avait parfois aussi un peu de pigment. La tumeur contenait, en outre, des cellules ganglionnaires isolées ou en petits groupes, parfois assez nombreuses : leur cytoplasme était abondant et semblait parfois posséder des grains de Nissl ; leur noyau était rond et contenait un gros nucléole.

L'excellente description de Knight et les microphotos qui accompagnent son travail prouvent, d'une façon évidente, que son cas est entièrement superposable au nôtre. Sauf quelques points de détail et l'identification du tissu fondamental, on pourrait superposer les deux observations. Malheureusement, Knight s'est foncièrement trompé en faisant, de son cas, une sorte de fibroblastome arachnoïdal (Mallory) ou méningoblastome. Ce surprenant diagnostic semble surtout dû à une idée préconçue sur l'homologie, non seulement histogénétique, mais aussi structurale, entre la choroïde oculaire et la méninge interne et à la totale insuffisance des techniques employées par Knight. Si elle s'était servie des trichromes de Masson, elle se serait aisément rendu compte de la nature nerveuse schwannienne de son « tissu conjonctif » et elle aurait évité la grossière erreur d'identifier les corpuscules avec des corps psammeux. Il suffit de lire sa description et de regarder ses photographies pour reconnaître qu'il s'agit, à coup sûr, de corpuscules sensitifs. L'interprétation de Knight est d'autant moins compréhensible qu'elle avait connaissance du travail de Collins ; elle refuse même le diagnostic de cet excellent histopatologiste sous prétexte que la choroïde ne contient pas de fibres sensitives pouvant expliquer la présence des corpuscules, puisque les inflammations limitées à cette tunique ne sont pas douloureuses. Il y aurait long à dire sur cet argument. Nous nous bornons à renvoyer au travail assez récent que Leriche (15) a consacré à la douleur, à rappeler l'origine complexe des nerfs ciliaires et à insister encore sur notre ignorance en ce qui concerne la valeur des cellules ganglionnaires intrachoroïdiennes normales. Le diagnostic de Knight a, du reste, déjà été mis en doute par E. Fuchs (16), qui rapporte incidemment qu'il avait eu l'occasion d'examiner une coupe de ce cas et qu'il considère les corpuscules comme des coupes transversales de fibres nerveuses gravement

dégénérées. Bien qu'inexacte, cette opinion a, du moins, le mérite de reconnaître la nature nerveuse des corpuscules.

Il n'existe, par conséquent, que deux cas dans la littérature qui puissent être comparés au nôtre : l'un de Collins, l'autre de Knight. Celui-ci est identique à notre tumeur, très bien décrit, mais très incorrectement interprété. Collins avait, par contre, nettement entrevu une partie du problème, lorsqu'il écrit, à une époque où la question des neurofibromes était à peine ébauchée, que le processus néoplastique pouvait se manifester aux différents niveaux des tractus nerveux et que la présence de corpuscules sensitifs dans sa tumeur s'expliquait par la localisation du processus néoplasique au niveau de l'étage nerveux terminal. Mais Collins confond neurofibromes — nous dirions aujourd'hui: schwannome (Masson) ou neurinome (Verocay) — et névromes ; il discute les premiers, mais avait tout d'abord intitulé l'une de ses tumeurs névrome plexiforme. Il est indiscutable que la présence d'éléments cylindraxiles dans le cas de Collins, qui ne mentionne pas de cellules ganglionnaires, et de cellules ganglionnaires dans le cas de Knight et le nôtre, parlent en faveur du névrome, ou mieux, du ganglioneurome. D'un autre côté, Collins comme Knight ont été frappés par l'hyperplasie pigmentaire, mais n'en tiennent nullement compte dans leurs discussions. Cette hyperplasie, que nous avons également rencontrée semble pourtant faire partie intégrante de cette espèce tumorale.

Pour comprendre ces tumeurs choroïdiennes, il est, à notre avis, nécessaire de les comparer avec les nævi de la peau. Masson (17) a, en effet, montré dans toute une série de remarquables travaux que les nævi sont précisément une espèce particulière de névromes périphériques dans lesquels il y a participation d'éléments pigmentaires.

Interprétation de la tumeur à la lumière des travaux de Masson sur les nævi de la peau

La tumeur choroïdienne est essentiellement caractérisée par une association neuro-pigmentaire d'un type particulier, inconnu jusqu'à présent dans cette tunique, mais décrite par Masson dans la peau. Cet auteur a démontré que les nævi de la peau étaient de véritables névromes avec prédominance de la prolifération schwannienne. Il y a montré la présence de corpuscules tactiles du type Wagner-Meissner et en conclut que les plexus

schwanniens qui composent la majeure partie des nævi proviennent de nerfs sensitifs. Quant aux cellules nævіques arrondies des auteurs, il les assimile aux cellules tactiles de Merkel-Ranvier. Masson a encore montré que dans certains nævi les cellules de Schwann sont capables de fabriquer de la mélanine, et en tenant compte du comportement des mélanoblastes dans les nævi, il arrive à attribuer à ces cellules pigmentogènes une nature nerveuse.

Ces conceptions très originales remplacent les anciennes théories sur l'origine épidermique ou conjonctive des mélanoblastes par une théorie beaucoup plus conforme aux faits et seule capable d'expliquer le polymorphisme de leurs tumeurs : la théorie nerveuse. Quiconque examinera dorénavant des nævi sans idées préconçues et avec des techniques modernes de l'ordre des trichromes de Masson se ralliera fatalement à cette façon de voir. Pour notre compte, nous avons eu maintes fois l'occasion de nous convaincre de son exactitude. Elle n'a cependant jusqu'à présent été appliquée qu'à la peau.

Notre tumeur présente des ressemblances frappantes avec les neuro-nævi de Masson dans la peau. Toute la prolifération tubulaire ou corpusculaire schwannienne de notre tumeur se rapproche de très près de celle dans les neuro-nævi. Les corpuscules sont cependant un peu différents dans les deux cas : dans les nævi ils imitent les corpuscules de Wagner-Meissner, dans notre cas leur structure est moins typique. Selon Masson, les nævi sont dus à l'hyperplasie des éléments qui composent l'un ou l'autre des étages nerveux sensitifs du tégument et souvent de plusieurs étages à la fois. Il est naturel qu'en devenant foliacés les éléments schwanniens reproduisent essentiellement le type de Wagner-Meissner qui se trouve normalement dans le système tissulaire, où les nævi prennent naissance. On ne connaît pas de corpuscules analogues dans la choroïde normale ; cette absence pourrait sembler suffisante pour interdire une comparaison entre notre tumeur et les nævi. Il ne faut cependant pas oublier que les corpuscules tumoraux dans les nævi ne résultent pas de la prolifération de corpuscules de Wagner-Meissner préexistants, mais de la différenciation progressive d'éléments schwanniens qui sont morphologiquement indifférents, mais appartiennent au système nerveux sensitif. Selon Masson (17 *a*), le potentiel meissnérien du syncitium de Schwann sensoriel est montré non seulement par les nævi, mais encore par les neurinomes (corps palissadiques de Verocay) et par nombre de névromes de Recklinghausen,

où il y a formation de corpuscules dans les infiltrations névromateuses et même dans les troncs nerveux.

Dès lors, l'évolution foliacée corpusculaire dans les nævi apparaît avant tout comme l'extériorisation du potentiel évolutif sensitif des éléments néoplasiques. Il n'est donc pas nécessaire qu'il y ait dans la choroïde normale des corpuscules sensitifs constitués ; il suffit qu'il y ait des fibres et des terminaisons sensitives dont l'appareil schwannien puisse subir, lors d'une prolifération néoplasique, un clivage évolutif, jusqu'à faire naître des corpuscules foliacés. On pourrait y voir un phénomène de prosoplasie dans le sens de Hansemann, du même ordre que celui sur lequel Masson a insisté au sujet des nævi : les corpuscules de Wagner-Meissner ne se rencontrent normalement que dans la pulpe digitale et selon Bœke (20) dans le mammelon, les lèvres et le bout de la langue, et pourtant les nævi en contiennent, même lorsqu'ils siègent en dehors de ces régions, pourvu qu'il y ait des éléments sensitifs quelconques.

Pour nous, l'existence de névromes différenciant des corpuscules sensitifs dans la choroïde est une preuve que cette tunique contient normalement des fibres nerveuses sensitives. Ces fibres ne sont pas nécessairement d'origine centrale ; au contraire, la forme des cellules ganglionnaires intrachoroïdiennes plaide en faveur d'une nature sympathique. La formation des corpuscules sensitifs n'est pas l'apanage du système nerveux central, comme le montre la présence de corpuscules un peu particuliers, différents des types classiques, que nous avons trouvés enfouis dans des tissus aussi exclusivement sympathiques que les organes phéochromes périaortiques et de Zuckerkandl (18). Dans la peau même, certains corpuscules sont mixtes et contiennent un élément sympathique sous forme d'appareil de Timoféieff. A ce sujet M. Masson vient de faire une observation non encore publiée, mais dont il a bien voulu nous montrer des coupes et donner son interprétation : il s'agit d'un nævus de la peau qui est essentiellement caractérisé par la présence de cellules ganglionnaires du type sympathique et des corpuscules sensitifs plus simples que dans les nævi ordinaires. M. Masson avait choisi pour cette tumeur la même désignation de ganglio-neuronævus que nous avions donnée à notre cas, sans que nous nous fussions concertés. M. Masson donne l'interprétation très plausible que voici : les corpuscules tactiles contiennent en plus de leur terminaison cérébro-spinale une autre qui est sympathique et connue sous le nom d'appareil de Timoféieff ; ces deux ter-

minaisons seraient associées à des degrés différents dans les neuro-nævi, et l'une ou l'autre pourrait prédominer. Dans les nævi communs ce serait le système cérébro-spinal qui aurait le dessus, dans le ganglio-neuro-nævus le système sympathique l'emporterait. Il semble donc que même dans la peau l'élément sympathique puisse contribuer à la constitution des nævi ou les constituer à lui seul. Il est intéressant de constater que les corpuscules de notre tumeur se rapprochent davantage de ceux de ce cas de Masson que de ceux des neuro-nævi ordinaires.

Notre tumeur présente une autre analogie avec le ganglio-neuro-nævus de Masson. Nous avons montré que la majeure partie, sinon la totalité des cellules pigmentées étaient de nature schwannienne, ou autrement dit qu'une partie des cellules schwanniennes avaient une fonction mélanogène. Il en est de même dans la tumeur de Masson. Aussi cet auteur pense-t-il que la nature nerveuse des mélanoblastes qu'il avait été conduit à envisager lors de ses études sur les neuro-nævi, est directement démontrée par cette observation. Nous allons revenir ailleurs sur la portée théorique de notre tumeur pour la pigmentation choroïdienne en remarquant pour le moment simplement que cette tumeur prouve à son tour que la mélanogénèse peut être assumée par des cellules schwanniennes.

A la lumière des travaux de Masson, notre tumeur choroïdienne est donc un véritable nævus. Fuchs (16 *a*) avait pensé qu'il valait mieux ne pas parler de nævi dans la choroïde pour désigner les très rares cas de tumeurs pigmentaires bénignes de cette tunique, qui étaient exclusivement composées de cellules gorgées de pigment. Fuchs considère apparemment comme seules cellules nævi ques les grandes cellules claires et arrondies des tumeurs de la peau. Il serait aujourd'hui abusif de restreindre ainsi ce terme. Il découle des travaux de Masson que les cellules qui composent les nævi ne sont que des cellules schwanniennes modifiées, qu'elles sont polymorphes et que l'aspect « nævique » classique ne répond qu'à l'une des formes. Si les cellules pigmentées de la choroïde ne sont pas arrondies, elles ne sont pas moins nævi ques dans le sens moderne du mot, et l'absence ou la grande rareté du type arrondi s'explique aisément par la différence des terrains choroïdien et tégumentaire et surtout par le manque dans la choroïde d'éléments analogues à ceux du type de Merkel-Ranvier.

Cette interprétation de notre tumeur contient deux conceptions qui sont en désaccord avec les opinions classiques. Nous avons

vu le syncitium schwannien se continuer directement avec les lamelles des corpuscules et nous avons par conséquent conclu à la nature schwannienne de celles-ci, contrairement à l'hypothèse périneurale qui en fait des éléments conjonctifs émanant de la gaine de Henle. Nous pouvons sur ce point absolument confirmer les résultats de Masson : entre les cellules schwanniennes des faisceaux et des plexus de la tumeur et les lamelles des corpuscules il y a une continuité directe, et parfois même ces cellules ébauchent des lamelles en dehors des corpuscules. Les auteurs classiques étaient avant tout intéressés aux éléments neurofibrillaires et ont quelque peu négligé les éléments d'enveloppe dans les corpuscules sensitifs. Cependant Heringa (19) (1918), à la suite de recherches histogénétiques sur les corpuscules de Grandry, a été amené à considérer les cellules dites tactiles de ces corpuscules comme schwanniennes. Il pense que les cellules du corpuscule de Wagner-Meissner sont les homologues des cellules tactiles de Grandry et par conséquent également schwanniennes. Bœke (20) est du même avis. Klein (21) (1932) confirme la nature schwannienne des cellules tactiles de Grandry sur des névromes expérimentaux chez le canard et envisage même la nature schwannienne pour les cellules satellites de ces corpuscules. Bien qu'il ne soit pas possible de considérer les corpuscules de Wagner-Meissner et ceux de leur classe simplement comme des corpuscules de Grandry plus compliqués, il est cependant évident que les deux espèces sont construites sur un plan très voisin et avec des éléments cellulaires et fondamentaux du même ordre. Dès lors, les résultats obtenus sur les corpuscules de Grandry fournissent une forte présomption pour la nature schwannienne des cellules et lamelles Wagner-Meissneriennes. Les recherches de Masson et notre propre tumeur apportent un nouvel argument à cette conception. A l'objection trop souvent invoquée qu'il n'est pas permis de conclure du pathologique au normal, nous répondrons que l'anatomie pathologique a la valeur d'une expérience réalisée spontanément par la nature ; ceux-là mêmes qui sont familiers d'une pareille objection font appel à l'expérimentation qui est une anatomie pathologique artificielle, où il n'est souvent guère plus facile de dégager les conditions pathogéniques fondamentales. Dans le domaine particulier des tumeurs, l'écart entre la structure pathologique et normale est d'autant plus petit que la maturité tissulaire des tumeurs est élevée. Or, les nævi en général et notre tumeur en particulier sont très organoïdes, et les rapports cellulaires et

tissulaires permettent de conclure au normal, c'est-à-dire en ce qui nous concerne particulièrement : à la nature schwannienne des lamelles corpusculaires dans les organes sensitifs du type de Wager-Meissner et des types voisins. On peut même se demander, si l'hypothèse de Klein sur la nature schwannienne des cellules satellites des corpuscules de Grandry ne pourrait pas être appliquée à l'enveloppe des corpuscules de notre tumeur : nous avons en effet vu que dans certains corpuscules dont toutes les cellules interlamellaires étaient pigmentées, il y avait une continuité manifeste entre elles et des cellules pigmentées qui constituaient l'enveloppe des corpuscules, ce qui fait penser que celle-ci fait partie du syncytium schwannien.

Le deuxième point s'écartant des opinions classiques est la nature des cellules mélanogènes. Au niveau de la peau, les recherches de Masson tendent à remplacer la conception d'abord conjonctive, ensuite épithéliale des mélanoblastes par une théorie nerveuse. Dans la choroïde, tous les auteurs semblent être d'accord pour admettre la nature conjonctive des « chromatophores ». Notre tumeur montre que dans des conditions néoplasiques la mélanogénèse peut y être assumée par des éléments nerveux : les cellules ou le syncitium de Schwann.

Ce fait est absolument incontestable. S'il pouvait subsister un léger doute sur la mélanogénèse dans les cellules des éléments rétiformes à cause de leur ténuité et de la nécessité de comparer des coupes différentes, bien que voisines, ce doute est définitivement levé par l'examen des corpuscules pigmentés, où les éléments sont plus volumineux. Leur nature schwannienne étant évidente, la pigmentation du protoplasme des cellules foliacées ne peut s'expliquer autrement que par la théorie que ces cellules manifestent un double potentiel évolutif : corpusculaire sensitif et mélanogène. Ce double potentiel n'apparaît pas nécessairement dans toutes les cellules tumorales : les cellules schwanniennes des faisceaux sont généralement dépourvues de pigment, ainsi qu'un certain nombre des cellules dans les régions plexiformes et la majorité des cellules corpusculaires. Mais pour n'être que partielle la manifestation d'une évolution simultanée, pigmentaire d'une part, schwannienne tubuleuse ou foliacée d'autre part, représente pour nous la preuve absolue d'un blastème unique neuro-pigmentaire. On conçoit facilement que plus l'évolution foliacée est prononcée, moins la mélanogénèse a de chances d'apparaître ; elle est en effet beaucoup plus fréquente dans les éléments rétiformes moins différenciés. Il est d'un autre

côté probable que l'épanouissement de l'évolution mélanogène dans certaines cellules puisse entraîner leur libération du syncitium schwannien : ainsi s'expliquerait la présence d'un petit nombre de cellules mélaniques en dehors des faisceaux, des plexus et des corpuscules schwanniens.

On arrive ainsi à la conception d'une évolution néoplasique d'un blastème dont les cellules sont susceptibles de donner naissance à la fois à des éléments nerveux, ganglionnaires et schwanniens, et des éléments mélaniques : la différenciation des cellules-filles peut être unipotentielle en ce sens qu'elles deviendront ou bien des cellules ganglionnaires, ou bien des cellules schwanniennes typiques apigmentaires, tubuleuses ou foliacées, ou bien encore des cellules pigmentées libres de toutes connexions schwanniennes manifestes ; la différenciation est bipotentielle, lorsque malgré l'évolution schwannienne le potentiel mélanogène persiste. Ce phénomène de la manifestation d'un double potentiel évolutif dans des cellules néoplasiques se rencontre assez fréquemment, d'une façon plus ou moins nette cependant. Nous en avons publié avec P. Masson (22) un exemple particulièrement démonstratif dans un épithélioma de la parotide, où apparaissait dans des cellules déjà nettement spinocellulaires une évolution muqueuse vraie, non dégénérative.

Il est permis de se demander, si ces faits ne sont pas susceptiles de nous donner des indications sur le mécanisme de la pigmentation choroïdienne normale. Ce problème est cependant trop complexe pour être discuté brièvement et demande une mise au point dans l'ensemble des données histologiques et histopathologiques non seulement en ce qui concerne la mélanogénèse dans la choroïde, mais aussi celle dans les autres tissus de l'organisme. Nous avons par conséquent décidé de réserver cette discussion à un travail séparé dans lequel nous nous proposons d'envisager la pigmentation choroïdienne sous un angle de pathologie générale et en tenant compte des ganglio-neuro-nævi du tractus uvéal.

Conclusions

Nous avons décrit une tumeur de la choroïde observée chez un nourrisson, tumeur qui occupe tout le segment postérieur de cette tunique et l'épaissit considérablement, mais ne présente aucune aggressivité envers les tuniques voisines. La tumeur est

essentiellement constituée par des éléments nerveux : neuroblastiques et ganglionnaires, neurofibrillaires et schwanniens ; ceux-ci prédominent et forment un syncitium tubuleux, fasciculé ou plexiforme, et des corpuscules sensitifs. Elle contient en outre des cellules pigmentées, élaborant de la mélanine, qui font

---

Légende des planches en couleurs

Les figures 5 à 10 correspondent à des préparations colorées par le trichrome de Masson au rouge Ponceau-bleu d'aniline, la figure 11 à une coupe colorée par la méthode au safran de Masson.

Fig. 5. — Au milieu : deux faisceaux schwanniens jeunes, essentiellement protoplasmiques et très pauvres en noyaux ; celui de gauche est coupé à peu près transversalement, celui de droite longitudinalement. Dans celui-ci, on aperçoit quelques éléments collagènes très ténus (en bleu), prenant naissance en pleine masse syncytiale, loin de toute cellule conjonctive, et représentant les premières ébauches des gaines de doublure.

Fig. 6. — Deux faisceaux schwanniens partiellement anastomosés, mais à des stades évolutifs différents. En bas : éléments schwanniens essentiellement protoplasmiques, coupés transversalement, parsemés de cellules préganglionnaires et de cellules schwanniennes jeunes; quelques-unes sont peut-être des cellules matricielles, à la fois neuro- et lemmoblastiques. (Dessin réduit de 1/4).

Fig. 7. — En bas, à gauche : faisceau schwannien jeune, à peine cloisonné, contenant deux cellules matricielles et quelques cellules schwanniennes. Moitié supérieure de la figure : éléments schwanniens tubuleux et doublés de collagène, parsemés de cellules jeunes, à protoplasme encore abondant, dont l'ensemble constitue un centre de prolifération. Le protoplasme de certaines cellules est déjà nettement pigmenté. A droite, vers le bas : une cellule ganglionnaire. (Dessin réduit de 1/4 sur l'original).

Fig. 8. — Dessin d'une coupe très mince (1/400 mm.) : éléments schwanniens tubuleux à des stades différents de cloisonnement et de collagénéisation ; quelques-uns contiennent des éléments neurofibrillaires. (Dessin original réduit de 1/4 de dimensions linéaires).

Fig. 9. — Corpuscule sensoriel, relativement simple, entouré de cellules mélaniques et en continuité avec des éléments tubuleux. (Dessin original réduit de 1/4).

Fig. 10. — Tissu néoplasique essentiellement constitué par une multitude de corpuscules sensoriels de petites dimensions, tassés les uns contre les autres.

Fig. 11. — Aspect plexiforme d'éléments tubuleux coupés dans tous les sens. Vers le bas, au milieu : petit faisceau coupé transversalement dans lequel les éléments cylindraxiles sont particulièrement nets. Presque toutes les cellules schwanniennes sont mélanogènes.

Nous tenons à rendre hommage à M. Ch. Constantin, qui a exécuté tous les dessins de ce travail avec une précision et une fidélité extraordinaires. Ses dessins témoignent non seulement d'un talent artistique exquis, mais surtout d'une compréhension excellente de l'histologie ; ils ont en effet été exécutés par correspondance et sur des repérages plutôt sommaires de notre part.

BULLETIN DU CANCER
Tome XXIII. — N° 3. — Mars 1934

PLANCHE I
(L. Berger et J. Vaillancourt)

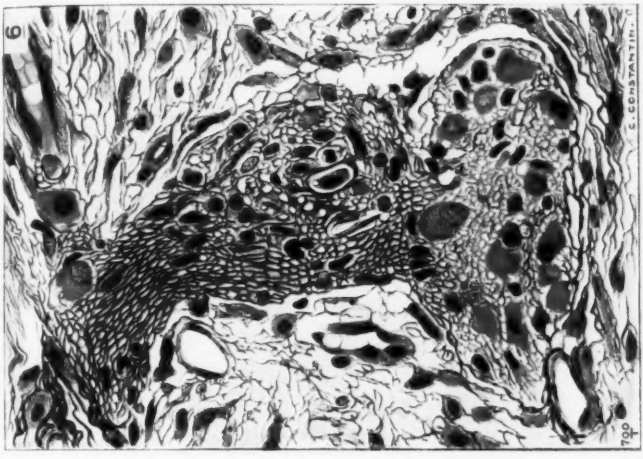

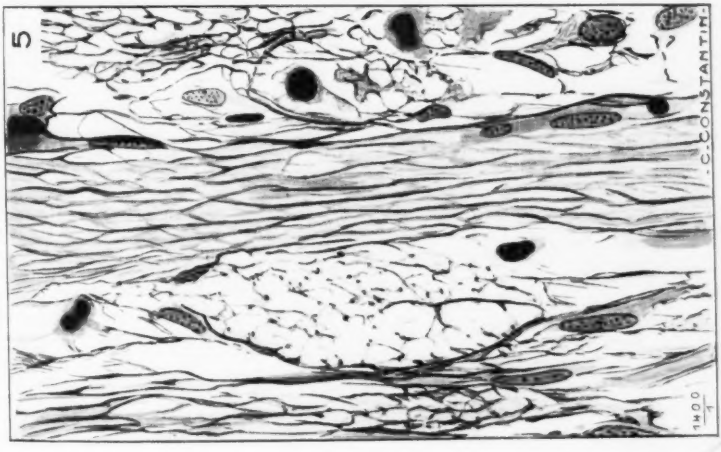

MASSON ET Cie, ÉDITEURS

BULLETIN DU CANCER
Tome XXIII. — N° 3. — Mars 1934

PLANCHE II
(L. Berger et J. Vaillancourt)

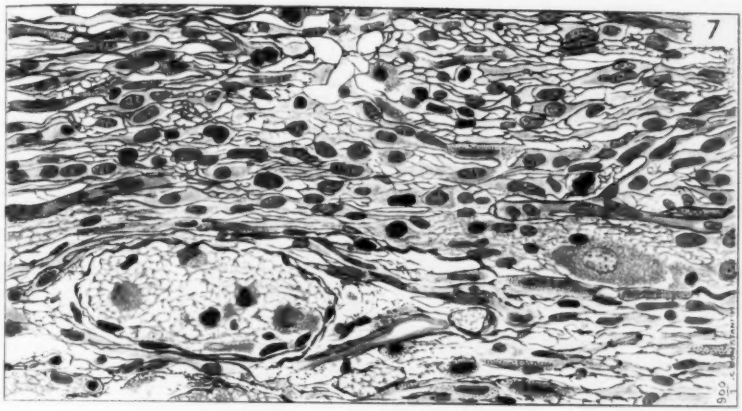

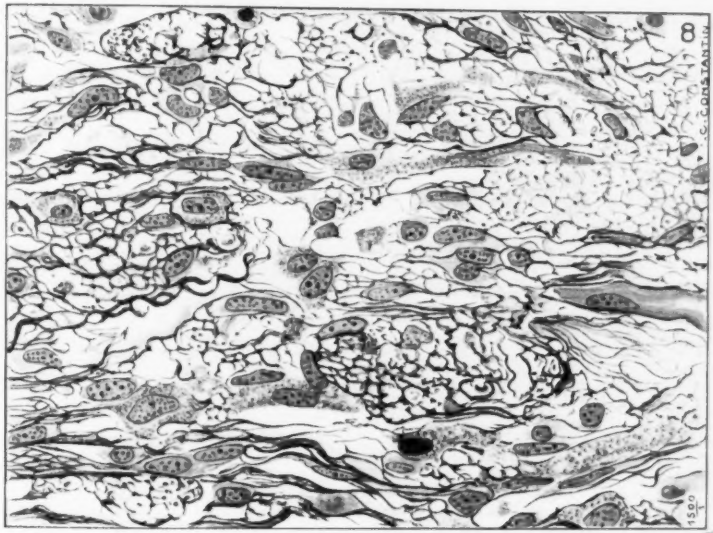

MASSON ET Cie, ÉDITEURS

BULLETIN DU CANCER
Tome XXIII. — N° 3. — Mars 1934

PLANCHE III
(L. Berger et J. Vaillancourt)

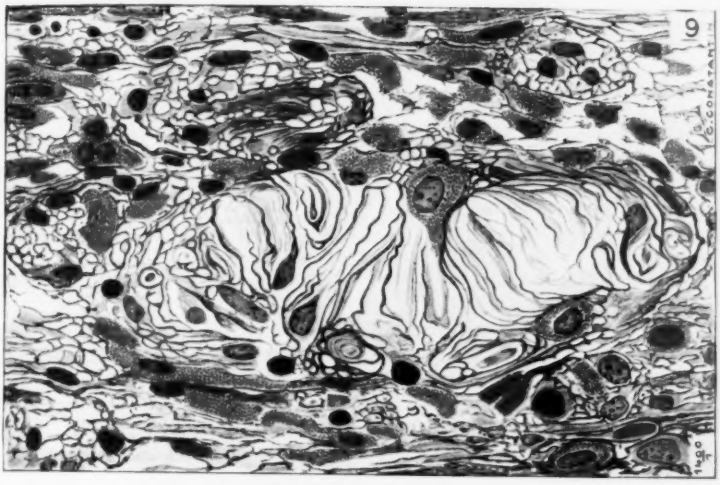

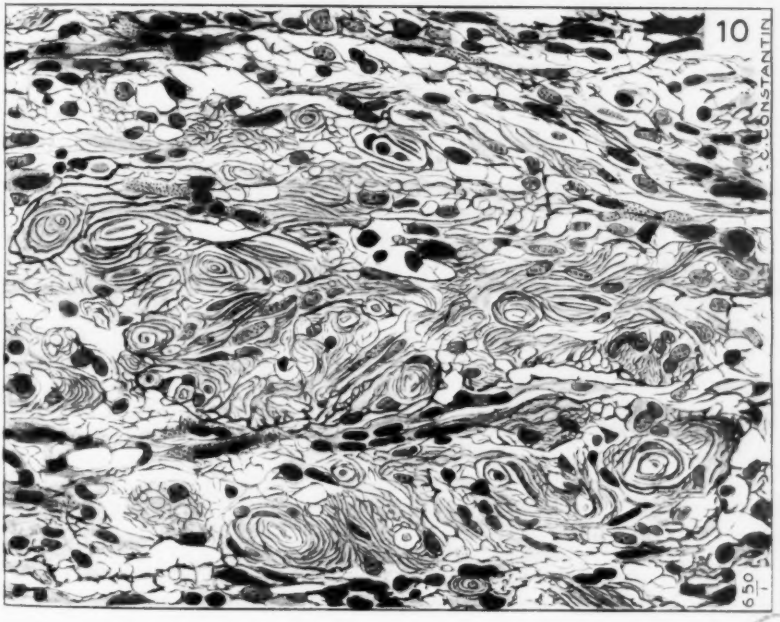

UNIV. OF TORONTO

PLANCHE IV
(L. Berger et J. Vaillancourt)

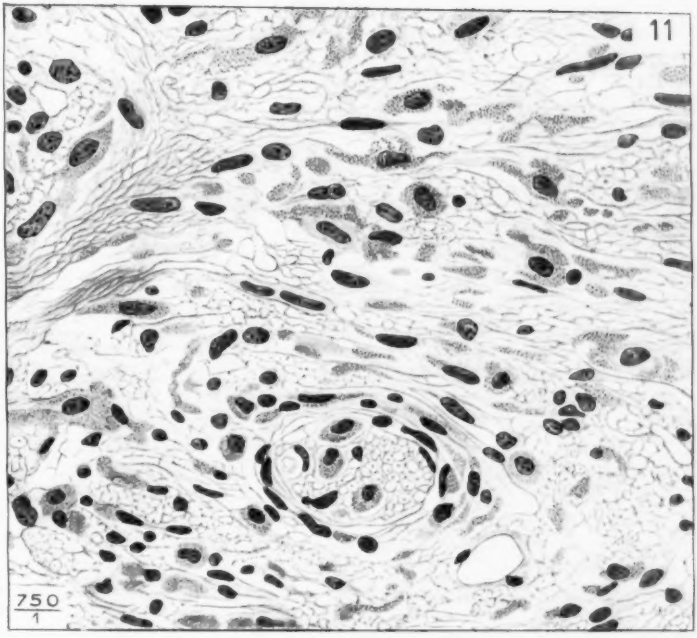

UNIV. OF MICH.

partie intégrante du syncitium schwannien. Ce fait ne peut être expliqué qu'en admettant pour les cellules nerveuses schwanniennes et les cellules mélaniques un blastème commun dont les éléments devenus néoplasiques sont en partie capables de manifester simultanément le double potentiel évolutif schwannien et mélanique. Les cellules pigmentées représentent par conséquent une différenciation particulière d'éléments nerveux.

La tumeur est donc un ganglio-neurome mélanogène avec corpuscules sensitifs. Elle s'apparente ainsi étroitement aux neuronævi de la peau qui représentent, selon la conception de Masson, une sorte de névrome plexiforme à corpuscules tactiles et à potentiel mélanogène plus ou moins prononcé. Elle s'en distingue cependant par la présence de cellules ganglionnaires qui font défaut dans les neuro-nævi ordinaires, mais peuvent toutefois se rencontrer dans des cas exceptionnels qui sont très probablement d'origine sympathique. Puisque en général le ganglioneurome ne se distingue du névrome plexiforme que par la présence de cellules ganglionnaires, la tumeur mérite, en raison de son potentiel nerveux sensitif et mélanogène, qui est caractéristique des nævi, le nom de : ganglio-neuro-nævus.

L'origine de la tumeur est intrachoroïdienne. Elle ne peut être expliquée d'une façon satisfaisante qu'en admettant une évolution néoplasique du blastème qui fournit les cellules ganglionnaires sympathiques dont nous avons pu confirmer la présence dans des choroïdes normales.

L'association neuro-pigmentaire qui caractérise la tumeur est susceptible de soulever sous un angle nouveau le problème de la mélanogénèse normale dans la choroïde, de la nature et de l'origine des cellules pigmentées de cette tunique et des tumeurs qui en proviennent. Nous reviendrons dans un autre travail à la discussion de ce problème complexe.

Bibliographie

1. Masson (P.). — Experimental and spontaneous schwannomas (peripheral gliomas). (*Am. J. Path.*, t. 8, p. 367 et p. 389, 1932).
2. Nageotte (J.). — L'organisation de la matière dans ses rapports avec la vie. (Alcan, Paris, 1922).
3. Testut (L.). — *Traité d'Anatomie humaine* (t. 3, p. 459, 5e éd., Doin, Paris, 1905).
4. Stoehr (Ph. Jr.). — Mikroskopische Anatomie des vegetativen Nervensystems. (Springer, Berlin, 1928).
5. Snell (S.) et Collins (E. T.). — Plexiform Neuroma (Elephantiasis neuromatosis), of temporal region, orbit, eyelid and eyeball. (*Transact. Ophth. Soc. Un. Kingd.*, t. 23, p. 157, 1903).

6. Collins (E. T.) et Batten (R. D.). — Neurofibroma of the eyeball and its appendages. (*Ibid.*, t. 25, p. 248, 1905).
7. Rockliffe (W. C.) et Parsons (J. H.). — Plexiform neuroma of the orbit. (*Transact. Pathol. Soc. London*, t. 55, p. 27, 1904).
8. Sachsalber (A.). — Ueber das Rankenneurom der Orbita mit sekundärem Buphthalmus. (*Beitr. z. Aughlk.*, t. 37, p. 1, 1897).
9. Sutherland (G. A.) et Mayou (M. S.). — Neurofibromatosis of the fifth nerve with buphthalmus. (*Tr. Ophth. Soc. Un. Kgd.*, t. 27, p. 179, 1907).
10. Murakami (S.). — Zur pathologischen Anatomie und Pathogenese des Buphthalmus bei Neurofibromatosis. (*Klin. Montsbl. f. Aughlk.*, t. 16, p. 514, 1913).
11. Komoto (*ibid.*, 1909, cité par Murakami).
12. Kyrieleis (W.). — Ein Neurinom am Limbus corneæ. (Zugleich ein Beitrag zur Klinik und Pathogenese der intraskleralen Ciliarnervenschleifen). (*Graefe's Arch. f. Ophth.*, t. 119, 1928).
13. Friedenwald (J.-S.). — *Melanoma of the chorioid and allied tumors.* (dans : Penfield (W.). — *Cytology and celllular pathology of the nervous system.*, p. 1065, P. B. Hoeber, New-York, 1932).
14. Knight (M.). — A critical survey of neoplasms of the choroid. (*Am. J. Ophth.*, t. 8, 3e série, p. 791, 1925).
15. Leriche (R.). — Recherches et réflexions critiques sur la douleur, sur ses mécanismes de production et sur les voies de la sensibilité douloureuse. (*Presse Méd.*, Paris, p. 1, 3 janvier 1931).
16. Fuchs (E.). — Ueber schaumige Einlagerungen in der Aderhaut. (*Graefe's Arch. f. Ophth.*, t. 118, p. 697, 1927).
16 *a* — Ueber Pigmentierung, Melanom und Sarkom der Aderhaut. *Ibid.*, t. 94, p. 43, 1917).
17. Masson (P.). — Les naevi pigmentaires, tumeurs nerveuses. (*Ann. d'Anat. Path. Méd.-Chir.*, t. 3, p. 417 et 656, 1926).
17 *a* — *Recklinghausen's Neurofibromatosis, Sensory Neuromas and Motor Neuromas.* (Emmanuel Libman Anniversary Volumes, octobre 1932, t. 2, p. 793, New-York).
18. Berger (Louis). — Cellules sympathicotropes, cellules phéochromes et cellules interstitielles. (*Bull. Histol. Appl.*, t. 9, p. 5, 1932).
19. Heringa (G. C). — Cité par Boeke.
20. Boeke (J.). — *Nerve endings, motor and sensory.* (dans : Penfield (W.). — *Cytology and cellular pathology of the nervous system.*, p. 243, P. B. Hoeber, New-York, 1932).
21. Klein (M.). — Contribution à l'étude des cellules des corpuscules de Grandry. Sur la différenciation d'éléments tactiles dans le névrome d'amputation des nerfs du bec du canard. (*Arch. d'Anat., d'Histol. et d'Embryol.*, t. 14, p. 263, 1932).
— Les corpuscules tactiles : Problèmes morphologiques et physiologiques. (*Bull. Histol. Appl.*, t. 9, p. 113, 1932).
22. Masson (P.) et Berger (Louis). — Epithélioma à double métaplasie de la parotide. (*Bull. Assoc. Franç. p. l'Et. du Cancer*, t. 13, p. 366, 1924).

Le Gérant : J. CAROUJAT.

Cahors, Imprimerie Coueslant (*personnel intéressé*). — 48.168